p-ISSN: 2786-8311
e-ISSN: 2786-832X

Український журнал клінічної хірургії

The Ukrainian Journal of Clinical Surgery

Том 92 (Додаток 2)
2025

www.hirurgiua.com.ua

Ліга-Інформ

ISSN 2786-832X (Online)

Асоціація хірургів України
Національний науковий центр хірургії та трансплантології
імені О. О. Шалімова НАМН України

Український журнал клінічної хірургії

Том 92 (Додаток 2) 2025

Двомісячний науково—практичний журнал
(спеціалізоване видання для лікарів)
Заснований у червні 1921 р.

Головний редактор
О. Ю. УСЕНКО
Заступники головного редактора
С. А. АНДРЕЄЩЕВ, М. В. КОСТИЛЄВ

Редакційна колегія
L. ANGRISANI (Італія), J. BENEDIK (Німеччина),
Л. С. БІЛЯНСЬКИЙ, С. О. ВОЗІАНОВ,
M. FRIED (Чеська Республіка), H. FRIESS (Німеччина),
В. Г. ГЕТЬМАН, О. І. ДРОНОВ, Г. П. КОЗИНЕЦЬ,
В. М. КОПЧАК, А. С. ЛАВРИК, В. В. ЛАЗОРИШИНЕЦЬ,
І. А. ЛУРІН, J. MELISSAS (Греція), С. І. САВОЛЮК,
А. В. СКУМС, І. П. ХОМЕНКО, В. І. ЦИМБАЛЮК,
R. WEINER (Німеччина)

Редакційна рада
В. П. АНДРЮЩЕНКО, Я. С. БЕРЕЗНИЦЬКИЙ,
В. В. БОЙКО, М. М. ВЕЛІГОЦЬКИЙ,
Б. С. ЗАПОРОЖЧЕНКО, М. П. ЗАХАРАШ,
І. В. ІОФФЕ, П. Г. КОНДРАТЕНКО,
І. А. КРИВОРУЧКО, В. І. ЛУПАЛЬЦОВ,
О. С. НИКОНЕНКО, В. В. ПЕТРУШЕНКО,
В. І. РУСИН, А. І. СУХОДОЛЯ,
Я. П. ФЕЛЕШТИНСЬКИЙ, С. О. ШАЛІМОВ,
С. Д. ШАПОВАЛ, І. М. ШЕВЧУК

Редактор В. М. МОРОЗ
Коректор О. П. ЗАРЖИЦЬКА

Включений до Реєстру суб'єктів медіа 14.09.2023.
Ідентифікатор/номер ліцензії R40-01320.

Включений
до Переліку наукових фахових видань України
(Наказ МОН № 1301 від 15.10.2019)
Категорія "Б"

Адреса редакції
03126, м. Київ, вул. Академіка Шалімова, 30
Тел. +38 050 469 48 85
e – mail: info@hirurgiya.com.ua
new.article@hirurgiya.com.ua

Видавець
ТОВ «Ліга—Інформ»
03126, м. Київ, вул. Академіка Шалімова, 30
Тел. +38 050 469 48 85

Редакція не завжди поділяє думку авторів статті.

Розмноження у будь–якій формі матеріалів, опублікованих у журналі,
можливе тільки з письмового дозволу редакції

Відповідальність за зміст рекламних матеріалів
несе рекламодавець.
© Український журнал клінічної хірургії, 2025
© Ліга — Інформ, 2025

DOI: 10.26779/2786-832X.2025.Suppl.1.02-48

2025

Національний медичний університет імені О.О. Богомольця,
Наукове товариство хірургів м. Києва і Київської області,
Асоціація хірургів України та Асоціація колопроктологів України

АКТУАЛЬНІ ПРОБЛЕМИ ХІРУРГІЇ ТА КОЛОПРОКТОЛОГІЇ

конгрес з міжнародною участю,
присвячений 100-річчю
з дня народження
професора Г. М. Матяшина

МАТЕРІАЛИ КОНГРЕСУ

Життєвий шлях і творчі надбання професора Гната Михайловича Матяшина

М. П. Захараш, Ю.М. Захараш, Л. Г. Завєрний

11 листопада 2025 року медична спільнота України відзначила 100–річчя з дня народження всесвітньо відомого хірурга, колопроктолога, масштабної та неординарної особистості в українській медицині та хірургії доктора медичних наук, професора, Заслуженого діяча науки і техніки України, завідувача кафедри факультетської хірургії Київського медичного інституту імені О. О. Богомольця, Головного хірурга МОЗ України Гната Михайловича Матяшина . «Можна бути блискучим хірургом і залишатися лише ремесленником в хірургії, якщо, удосконалюючи свою професійну майстерність, не прагнути і розвивати хірургію як науку. Нечасто навіть дуже талановитим хірургам піднятися до рівня вченого»– говорив відомий вітчизняний хірург і вчений Іван Миколайович Іщенко. Гнат Михайлович Матяшин ввійшов в історію вітчизняної хірургії не лише як один із найбільш шанованих представників славної кагорти вітчизнчних хірургів, а й і як талановитий організатор охорони здоров'я і педагог.

Народився Гнат Михайлович в медичній родині селі Андрєєвка Селідівського району Донецької області в медичній родині. Прадід та дід Гната Михайловича по лінії батька були фельдшерами, батько і мати – відомими в Україні лікарями.

Залишив по собі добру пам'ять як лікар і організатор охорони здоров'я на Донбасі батько Г. М. Матяшина – Михайло Прокопович, який один з перших в Донецькому краї був удостоєний високого звання Заслуженого лікаря УРСР. Все життя батько для Гната Михайловича залишався прикладом, зразком для наслідування. «В усіх своїх справах я рівнявся на батька, намагався бути на нього схожим. «Мій батько був Людиною високих моральних якостей, Людиною колосальної працездатності» – говорив Гнат Михайлович. Від батька Гнат Михайлович успадкував людську гідність, лікарську честь, відданість обраній справі.

Мати Г. М. Матяшина Олена Георгіївна – у складному 1921 році відправилась разом з Михайлом Прокоповичем Матяшиним на Донбас для надання медичної допомоги хворим на тиф та холеру. Як високопрофесійний лікар, вона приймала активну участь у становленні системи охорони здоров'я Донбасу, за що була нагороджена Орденом Леніна, а також удостоєна почесного звання «Заслужений лікар УРСР».З ніжною і мудрою турботливістю виховувала Олена Георгіївна своїх дітей – Оксану та Гната. Вона прищеплювала їм доброту, постійне прагнення бути корисним людям. Гнат Михайлович безмежно любив свою матір, завжди висловлював їй велику синівську вдячність. Зі слів Гната Михайловича: « … без владної долоні матері, без її порад та постійної опіки я не досяг би успіхів ані в освіті, ані в науці, ані в управлінні кафедрою, ані в керувицтві хі-

рургічною службою України. Воістину матір була моїм ангелом – охоронцем».

Після закінчення середньої школи Гнат Матяшин в 1942 році поступив до Архангельського медичного інституту, але незабаром вирішив: його місце в рядах захисників Вітчизни – йшла Велика Вітчизняна війна.

Він поступає до кулеметного училища і вже в 1943 році вісімнадцятилітнім юнаком прийняв бойове хрещення в складі 3–ої гвардійської танкової армії 1–го Українського фронту спочатку як солдат, а потім – командир кулеметного розрахунку, командир взводу танкового десанту.

Гнат Михайлович приймав героїчну участь у боях за визволення від фашистських загарбників Сумської та Полтавської областей, а також в боях при форсуванні Дніпра на Букринському і Лютіжському плацдармах, за визволення Києва, Фастова, Житомира і інших міст України.

За проявлені мужність і відвагу він був відзначений багатьма медалями, нагороджений Орденом Червоної Зірки і, навіть, був представлений до присвоєння йому високого звання Герой Радянського Союзу.

Під час Великої Вітчизняної війни Гнат Михалович був двічі поранений. Після другого поранення, отриманого при звільненні Проскурова в 1944 році, яке виявилось дуже тяжким (сліпе осколкове поранення хребта, ускладнене остеомієлітом) йому прийшлося тривалий час лікуватися. Він героїчно переніс 10 складних операцій. В 1945 році Гнат Михайлович був демобілізований.

В 1945 році ГнатМихайлович поступив до Донецького медичного інституту, який успішно закінчив в 1950 році.В інституті він проявив себе як людина вольова, рішуча, принципова, безкомпромісна, з високо розвинутим почуттям обов'язку, що стало привидом після закінчення інституту для направлення молодого 25 – річного лікаря на керівну посаду – завідувача Ворошиловградською обласною станцією переливання крові, а вже через рік – на посаду заступника головного лікаря Ворошиловградської обласної лікарні, де працював до 1952 року.

Постійне прагнення до пізнання вершин хірургічної науки і практики стало причиною переходу Гната Михайловича до Донецького медичного інституту, де з 1952 по 1964 роки він працював на кафедрі загальної хірургії (завідувач кафедри – професор О. І. Чаругін), де пройшов шлях від клінічного ординатора до завідувача кафедри (1964 р.). В 1956 році Гнат Михайлович успішно захистив кандидатську, а у 1964 році під керівництвом унікальної людини, всесвітньо відомого вченого, академіка АМН СРСР А. І. Ганічкіна – докторську дисертацію на тему: "Тотальна пластика стравоходу товстою кишкою". У послідуючому, опрацьовуючи проблему відновної хірургії стравоходу, Гнат Михайлович оприлюднив монографію на ту ж тему.

Неординарність Гната Михайловича як людини і вченого відзначала більшість людей, хто його знав, свідченням цього може бути той факт, що де б не з'явились його учні, співробітники Клініки в межах СРСР навіть, при його особистої відсутності, їх називали "Матяшинці", визнаючи цим авторитет і повагу до Гната Михайловича. Таких людей, як Гнат Михайлович з великою позитивною енергетикою, називають харизматичними особистостями, що дозволило йому об'єднати навколо себе колективи Кафедри та співробітників всієї лікарні № 22, створити обстановку взаємоповаги, особливої аури, які постійно підтримувались і Гнатом Михайловичем, і головним лікарем Лікарні № 22 шановною Марією Василівною Вєриною.

Період 1968–1979 років справедливо можна вважати найбільш плодотворним для Г. М. Матяшина. За цей час було більше 100 наукових досліджень, видано 5 монографій. Гнат Михайлович за той період особисто підготував 20 кандидатів і 5 докторів медичних наук.

Коло наукових і практичних інтересів Гната Михайловича охоплювало такі проблеми як клінічна трансфузіологія, відновна хірургія шлунково– кишкового тракту, діагностика та лікування пухлин органів травлення, захворювання печінки і жовчних шляхів, товстої кишки та інші. Питанням клінічної трансфузіології професор Г. М. Матяшин приділяв увагу з перших кроків своєї наукової діяльності, акцентуючи увагу головним чином на проблемі клінічного використання кровзаомінників. Розробляючи проблему відновної хірургії стравоходу, Гнат Михайлович опублікував монографію "Тотальна пластика стравоходу товстою кишкою". Особливо цінним є його опис клінічних симптомів порушень функцій штучного стравоходу. Глибоко вивчаючи можливості діагностики та лікування раку стравоходу, професор Матяшин розробив метод прямої медіастінографії, який дозволяв визначити межу поширення пухлин стравоходу. Розробляючи проблему хірургії рака шлунка, Гнат Михайлович обґрунтував необхідність проведення розширеної резекції шлунка зі спленектомією і резекцією хвоста підшлункової залози при проксимальній локалізації пухлин. Вивчаючи проблеми виконання резекції шлунка хворим на виразкову хворобу, він довів пріоритетність, більшу фізіологічність методу Більрот–І.

Важливими для теоретичної та практичної медицини були роботи Гната Михайловича, присвячені вивченню клініки та хірургічного лікування функціональних та органічних захворювань товстої кишки, виразкового коліту та хвороби Крона, які отримали схвальну оцінку провідних проктологів світу. Заслуговують на увагу його роботи, присвячені невідкладній хірургії: проблемам гастродуоденальних кровотеч, тромбозів та емболій брижових судин, перитоніту, які були узагальнені в його роботі – "Про єдину хірургічну доктрину". При ньому почав формуватися новий напрямок у хірургії – реабілітація хірургічних хворих. Вивчення результатів лікування запальних псевдопухлин травного тракту (у 215 хворих) дозволило обґрунтувати принципи діагностики й раціональної хірургічної тактики при цих захворюваннях.

Величезний обсяг наукової і клінічної інформації, яким володів Гнат Михайлович, викладений в двох монографіях: "Симптоми і синдроми в хірургії", "Довідник хірургічних операцій", які і сьогодні так необхідні у повсякденній роботі практичним лікарям і науковцям.

Гнат Михайлович створив прекрасну школу Матяшина. Його послідовниками стали професори Г. В. Бондар, Ю. В. Балтайтіс, О. Я. Яремчук, М. П. Захараш, О. І. Пойда та інші.

Г. М. Матяшин був наділений особливим талантом організатора. Він ніколи не зупинявся на досягнутому. Йому були притаманні, як і всім творчим натурам, постійна незадоволеність собою, прагнення до удосконалення. Він активно розвивав всесоюзне і міжнародне співробітництво, проводив координацію наукових досліджень. Результатом визнання досягнень українських хірургів і кульмінаційною крапкою стало проведення 29 Всесоюзного з'їзду хірургів з міжнародною участю в м. Києві, на якому були присутні провідні хірурги Європи і США, серед яких був і всесвітньо відомий кардіохірург Майкл де Беккі.

Діяльність Г. М. Матяшина не обмежувалась лише інтересами клініки. Він активно займався громадською роботою. 1970 році Г. М. Матяшин був призначений Головним хірургом МОЗ УРСР, перебуваючи на вказаній посаді до останнього дня його життя. В 1973 році Гнат Михайлович був обраний головою Президії Республіканського наукового товариства хірургів УРСР. На XXIX Всесоюзному з'їзді хірургів Гнат Михайлович був обраний Членом Президії Всесоюзного товариства хірургів, в 1976 року – почесним членом Міжнародного товариства хірургів.

Ось як характеризував роботу Г. М. Матяшина Міністр охорони здоров'я України, член–кореспондент НАН та НАМН України В. Д. Братусь. «Працюючи головним хірургом Міністерства охорони здоров'я України, Г. М. Матяшин віддавав багато сил і вміння удосконаленню хірургічної служби в республіці… Він багато зробив для розвитку спеціалізованих видів хірургічної допомоги, був ініціатором створення служби реабілітації хірургічних хворих…»

Неймовірно багато сил і часу віддав Г. М. Матяшин реконструкції Клініки, її оснащенню, організації роботи в нових умовах, впровадженню нових методів діагностики і лікування, організації педагогічного процесу. За його ініціативи та при безпосередній самій активній участі було добудовано 3 поверхи хірургічного корпусу, що дало можливість відкрити самі сучасні операційні зали, відділення реанімації та інтенсивної терапії, проктологічне та ендоскопічне відділення. Після завершення реконструкції клініки (всього за 2 роки) Гнат Михайлович сказав пророчі слова: «Реконструкція клініки залишиться гарною згадкою мого існування».

Так просто сказано, раз і назавжди!!!

Саме Гнат Михайлович створив Проктологічний центр, якому в цьому році виповнилось 50 років. Не було диференціації спеціальності лікар–проктолог–хірург: не існувало штатного визначення центру, технічного і інструментального обладнання. Він за короткий термін часу вирішив ці проблеми на рівні Міськздороввідділу і МОЗ України.

Була створена Асоціація колопроктологів України, зусиллями якої у послідуючому були організовані та успішно проведені багаточисельні наукові форуми, I–IVз'їзди колопроктологів України за міжнародною участю та інше.

Як лікар, Г. М. Матяшин користувався незмінною повагою і любов'ю хворих.

Секрет його виключної популярності був у його глибокій гуманності. Декількома фразами, ласкаво і вчасно сказаними словами він вмів полегшити страждання людей. Розбір клінічних випадків і обговорення об'єму і характеру подальшого лікування хворих після професорського обходу в клініці для Гната Михайловича були годинами творчості, в яку він залучав своїх колег. Він любив дискусії з приводу найскладніших питань діагностики, часом приголомшував несподіваністю думки в момент, коли, здавалось, не було жодного раціонального рішення питання. Разом з тим, Гнату Михайловичу була чужа категоричність лікарських заключень.

Окремо слід відзначити педагогічну майстерність Гната Михайловича. До кожної презентації, до кожного публічного виступу Гнат Михайлович готувався вкрай відповідально, з хвилюванням; готувався більш ретельно, ніж до великого важливого офіційного прийому. Ерудиція була основою, канвою його мови, яку він прикрашав кожен раз новими яскравими образами, несподіваними порівняннями. Все це доповнювалось і ораторським талантом Гната Михайловича і абсолютною зрозумілістю висловлення своїх думок. Лекції Матяшина відвідували лікарі, викладачі інших кафедр і інститутів.

У заключній (останній) лекції він з властивою йому експресією сказав: «Закінчуючи лекцію, я хочу подякувати всіх присутніх і в цей особливий день бажаю, щоб покоління студентів, співробітників кафедри зберегло минулий дух клініки, дух наших попередників, дух людинолюбства, дух доброзичливості, любові, злагоди в колективі, дух новаторства і устремління вперед, дух сумлінності і безкорисливого служіння своїй справі, дух порядності і інтелігентності».

На честь заслуг Г. М. Матяшина йому прижиттво було виготовлено і встановлено в вестибюлі факультетської хірургічної клініки Київського медичного інституту його бюст, роботи народного художника УРСР М. К. Вронського. Скульптору вдалось передати основні якості особистості Г. М. Матяшина – напружену допитливість розуму, стрімкість і цілеспрямованість натури, волю хірурга.

В ознаменування його трудової діяльності Г.М.Матяшин був нагороджений Орденом Трудового Червоного Прапора. Йому було присвоєно почесне звання Заслуженого діяча науки УРСР.

Неспокійний, тяжкий шлях солдата, лікаря–хірурга, вченого, педагога, який він пройшов з такою напругою і невгамовною енергією, на який було затрачено стільки сил і душевних мук і який, обірвався так рано і несправедливо.

Гнат Михайлович Матяшин пішов з життя не вчасно, недозволено рано, але пішов так, як напевне, і повинен був піти, до останнього моменту, виконуючи свій професійний обов'язок. Пішов так, щоб назавжди залишитись! Не витримало добре, прекрасне серце ….

Помер Г. М. Матяшин в своєму кабінеті – кабінеті головного хірурга МОЗ України в 10 годин ранку 30 жовтня 1979 року, не доживши лише декілька днів до свого 54 – річчя,

в присутності членів комісії у складі 15 професорів з усіх регіонів СРСР, які перевіряли стан хірургічної допомоги в Україні і відзачили її високою оцінкою, високим рівнем її організації.

В залі Музею історії медицини по вул. Леніна, 37 (нині Богдана Хмельницького) відбулася громадська панахида, куди прийшли колеги Гната Михайловича, його учні, студенти, друзі, знайомі і просто жителі Києва, прийшли, щоб попрощатися з видатним вченим, найгуманнішим лікарем, який врятував життя десяткам тисяч пацієнтів, повернув їм людям радість життя і здоров'я, з великим гуманістом і прекрасною людиною.

На похорони Гната Михайловича прибули делегації медичної спільноти з різних куточків країни. Всі, хто приходив до музею, були пригнічені і розгублені. Люди були з відчуттям глибокого та безмірного болю і скорботи, тяжко переживали це нещастя.

Велика кількість телеграм з висловлюванням співчуття з приводу передчасної смерті Гната Михайловича свідчили про його надзвичайну популярність, про любов і повагу до нього.

Можна сказати, що Гнат Михайлович пішов від нас, але залишився назавжди.

Залишився в в житті і науці, залишився в своїх книгах, в своїх учнях, пам'яті і вдячності вилікуваних хворих, реконструйованій клініці.

Залишився в дітях – Галині та Михайлі, онуку Євгенії, родичах, залишився в в пам'яті багаточисельних друзях.

Гнат Михайлович був і залишається незамінним як особистість, незамінним для клініки, рідних, близьких, друзів. Нам до сьогодні не вистачає його погляду, посмішки, рукостискання, поради, усього його!

Він був нашою совістю, став, залишився і залишатиметься нашою гордістю!!!

Дорогий нам і всій медичній спільноті України професор Гнат Михайлович Матяшин назавжди залишиться в нашій пам'яті не лише як видатний хірург, неперевершений педагог і талановитий вчений–новатор, а й як велика людина, чия мудрість, інтелект та незламний дух були і залишаються справжнім взірцем для наслідування.

Вічна йому СЛАВА і ПАМ'ЯТЬ !!!

Прогностична значущість ICG–навігації при трансанальній ендоскопічній операції у пацієнтів з раннім раком прямої кишки

К. О. Воротинцева, В. В. Грубнік
Одеський національний медичний університет

Prognostic value of ICG–guided navigation during transanal endoscopic surgery in patients with early rectal cancer

K. O. Vorotyntseva, V. V. Grubnik
Odesa National Medical University, Odesa, Ukraine

Реферат

Мета. Оцінити прогностичну значимість інтраопераційної флуоресцентної навігації з використанням індоціаніну зеленого (ICG) під час трансанальної ендоскопічної операції у пацієнтів із раннім раком прямої кишки для виявлення прихованих метастазів у сторожових лімфовузлах і визначення оптимальної лікувальної тактики.

Матеріали та методи. У проспективне когортне дослідження було включено 219 пацієнтів, яким у період 2009–2024 років виконано ТЕО з приводу новоутворень прямої кишки. У 95 випадках було підтверджено аденокарциному, і у 23 з них проведено флуоресцентну лімфографію з ICG у разі підозри на ураження сторових лімфовузлів. Частині пацієнтів із T3N0M0 пухлинами після неоад'ювантної терапії також проведено ICG–навіговану біопсію сторожових лімфовузлів.

Результати. У 17 з 23 пацієнтів не виявлено метастазів у сторожових лімфовузлах, що дозволило обмежитися операцією ТЕО. У 6 пацієнтів виявлено метастази – 4 з них було направлено на радикальне лікування із ТМЕ. Частота рецидивів становила 5,4% у групі з початковими T1–T2 стадіями та 12,8% у пацієнтів із регресованими T3 пухлинами. Усі рецидиви спостерігались у хворих, які відмовились від додаткової терапії.

Висновки. Комбінований підхід із застосуванням ТЕО та ICG–флуоресцентної навігації дозволяє точніше стратифікувати пацієнтів, уникати невиправданих радикальних втручань і водночас своєчасно виявляти випадки, що потребують радикальних операцій. Така тактика забезпечує органозбереження без зниження онкологічної безпеки та покращує якість життя. Необхідні подальші мультицентрові дослідження для стандартизації підходу.

Ключові слова: трансанальна ендоскопічна хірургія; рак прямої кишки; малоінвазивна хірургія; індоціанін зелений; колоректальна хірургія; якість життя.

Abstract

Objective. To evaluate the prognostic significance of intraoperative fluorescence navigation using indocyanine green (ICG) during transanal endoscopic operations (TEO) in patients with early rectal cancer for the detection of occult metastases in sentinel lymph nodes and determination of the optimal treatment strategy.

Materials and methods. This prospective cohort study included 219 patients who underwent TEO for rectal neoplasms between 2009 and 2024. In 95 cases, adenocarcinoma of the rectum was confirmed. Among them, 23 patients underwent ICG–guided sentinel lymph node fluorescence mapping due to suspected nodal involvement. Patients with T3N0M0 tumors who had undergone neoadjuvant therapy were also evaluated using ICG–guided SLN biopsy.

Results. In 17 out of 23 patients, no metastases were detected in SLNs, allowing for organ–preserving TEO. In 6 patients, metastatic SLN involvement was found — 4 of them subsequently underwent radical treatment with total mesorectalectomy. The recurrence rate was 5.4% in the group with initial T1–T2 tumors and 12.8% among patients with downstaged T3 tumors. All recurrences occurred in patients who had refused adjuvant therapy.

Conclusions. The combined approach of TEO with ICG–guided fluorescence navigation allows for more accurate patient stratification, avoidance of unnecessary radical interventions, and timely identification of cases requiring more extensive surgery. This strategy facilitates organ preservation without compromising oncologic safety and improves quality of life. Further multicenter studies are necessary to standardize this approach.

Keywords: transanal endoscopic microsurgery; rectal cancer; minimally invasive surgery; indocyanine green; colorectal surgery; quality of life.

Актуальність

Колоректальний рак в Україні становить близько 15% усіх злоякісних новоутворень, з них рак прямої кишки приблизно 10% [1, 2]. Основою лікування цієї патології залишається хірургічне втручання, що включає тотальну мезоректальну ексцизію (ТМЕ), спрямовану на видалення прямої кишки з мезоректумом та регіонарними лімфовузлами, а також абдоміноперинеальна резекція по Кеню–Майлсу для зниження ризику рецидиву. Однак подібні операції пов'язані з високим ризиком ускладнень, особливо у пацієнтів похилого віку: неспроможність анастомозу, летальність, стомування – все це погіршує якість життя [3–5].

Мініінвазивні трансанальні ендоскопічні операції (ТЕО) застосовуються в основному при ранньому раку прямої кишки але залишається проблема видалення лімфогенних метастазів [2, 6, 7]. Ураження мезоректальних лімфовузлів – провідний фактор розвитку рецидиву та поганого прогнозу [5, 8], при цьому 5–річне виживання знижується до <50%, тоді як за відсутності ураження лімфовузлів досягає 70% [5].

З огляду на це стає актуальним пошук нових методів, здатних точно виявляти метастази в лімфовузлах і тим самим персоналізувати лікування пацієнтів [1, 3, 5, 9].

Мета роботи. Оцінити роль флуоресцентної навігації з індоціаніном зеленим (ICG) при трансанальних ендоскопіч-

них операціях у пацієнтів з раннім раком прямої кишки для виявлення прихованих метастазів у сторожових лімфовузлах та вибору оптимальної лікувальної тактики.

Матеріали та методи

У період із 2009 по 2024 роки на базі Одеської обласної клінічної лікарні було проведено проспективне когортне дослідження, до якого було включено 219 пацієнтів, які перенесли операції ТЕО з приводу новоутворень прямої кишки. У частини пацієнтів операція ТЕО доповнювалася флуоресцентною лімфангіографією із застосуванням ICG. Вік пацієнтів бів від 47 до 84 років, середній вік 67,4±7,2 роки. Середній індекс маси тіла – 32,8±4,5 кг/м^2. У 124 пацієнтів було діагностовано тубуловорсинчасті аденоми, при цьому у 31 випадку за остаточним гістологічним висновком виявлено рак in situ (TisN0M0).

У 95 пацієнтів була підтверджена по предопераційній біопсії аденокарцинома прямої кишки. У 31 пацієнта біла клінічна стадія T1N0M0, у 25 пацієнтів – стадія T2N0M0. У 39 пацієнтів діагностована стадія T3N0M0 (II клінічна), і їм попередньо проводилося неоад'ювантне хіміопроменеве лікування, що дозволило досягти регресії пухлини до стадії, що відповідала T2N0M0.

За даними комп'ютерної томографії та магнітно–резонансної томографії, які виконанувались до операції, було виявлено збільшення мезоректальних лімфовузлів у 23 із 95 пацієнтів із раком прямої кишки (24,2%).

Флуоресцентна лімфографія сторожових лімфатичних вузлів з використанням ICG застосовувалася вибірково: у пацієнтів з візуалізованими підозрілими збільшеними лімфовузлами за даними КТ/МРТ, а також у хворих з пухлинами T3, які регресували після неоад'ювантної терапії. Такий алгоритм дозволив точно визначити кандидатів для органозберігаючої операції та виділити пацієнтів, яким показано виконання радикальної передньої резекції прямої кишки з тотальної мезоректумектомією (TME).

Кожному пацієнту перед оперативним втручанням було проведено стандартне клініко–діагностичне обстеження, що включало лабораторні аналізи та методи візуалізації. Ендоскопічна діагностика включала ригідну сигмоїдоскопію, та колоноскопію чи іригоскопію. Стадиювання захворювання здійснювалося на основі даних ендоректального УЗД, МРТ малого тазу з в/в контрастуванням, а також КТ грудної, черевної порожнин та органів малого тазу для виключення віддалених метастазів.

Операції проводилися під загальним знеболенням, у положенні пацієнта на спині, з використанням платформи Karl Storz ТЕО (Німеччина). Після візуалізації пухлини її краї маркувалися циркулярно з відступом 10–15 мм за допомогою електрокоагуляційного гачка. Далі виконувалася повноцінна резекція із застосуванням пристрою LigaSure™ (Medtronic, Covidien), з наступним трансректальним вилученням видаленої пухлини. Дефект стінки прямої кишки ушивався за допомогою шовного матеріалу, що розсмоктується (V–Loc™ 2–0, Medtronic, Covidien).

У 23 пацієнтів з підозрою на ураження мезоректальних лімфовузлів, згідно з даними МРТ, додатково виконувалася інтраопераційна флуоресцентна лімфангіографія. Перед висіченням пухлини у підслизовий шар по колу пухлини вводили розчин ICG. Після цього виконували діагностичну лапароскопію із застосуванням системи ближнього інфрачервоного (NIR) зображення. Лімфатичний відтік візуалізувався в реальному часі, і першими лімфовузлами, що флуорисцирують, вважалися сторожові лімфовузли. Останні були видалені лапароскопічно та відправлені на гістологічне дослідження.

Результати

Середній діаметр віддалених пухлин становив 3,8±1,2 см (в межах від 1,8 до 4,7 см). У всіх випадках було досягнуто радикальні краї резекції (R0) за результатами гістологічного дослідження. У післяопераційному періоді у 4 пацієнтів (4,2%) виникла кровотеча із зони резекції. У 3 пацієнтів (3,1%) з високорозташованими пухлинами (13, 14 та 18 см від анального краю) під час резекції відбулося проникнення в черевну порожнину. У даних пацієнтів було успішно виконано лапароскопічне ушиванням дефекту стінки прямої кишки без необхідності формування стоми.

Сепсису чи виражених урогенітальних ускладнень не спостерігалося. У 3 випадках (3,1%) розвинулися кардіопульмональні ускладнення (пневмонія, ТЕЛА), усі куповані без наслідків.

Оскільки при пухлинах T3N0M0 є високий ризик метастазування в лімфовузли мезоректума, стандартно показана радикальна операція, однак застосування інтраопераційної ICG–навігації дозволило візуалізувати лімфатичний відтік та виявити приховані метастази.

У 17 пацієнтів (73,9%) метастази у сторожові лімфовузли не виявлено – лікування обмежилося локальною резекцією пухлини. У 6 пацієнтів (26,1%) виявлено метастатичні клітини у сторожових лімфовузлах. З них 4 пацієнти перенесли лапароскопічну передню резекцію з TME, формуванням анастомозу циркулярним зшиваючим апаратом та ілеостомією. Двоє пацієнтів відмовилися від радикального втручання та отримували хіміотерапію.

В одного з чотирьох пацієнтів після TME розвинулась стриктура анастомозу, яка була усунена ендоскопічним бужуванням.

Порівняння груп показало, що пацієнти, які перенесли тільки операції ТЕО (n = 89), мали сприятливіший перебіг у ранньому післяопераційному періоді порівняно з пацієнтами, які перенесли TME (n = 4):

- Тривалість госпіталізації – 4,5 ± 1,2 дня проти 8,7 ± 2,9 дня ($p < 0,05$),
- Повернення до звичайної активності через 14 ± 3 дні проти 24 ± 6 днів ($p < 0,05$),
- Необхідність в анальгетиках – лише у групі TME ($p < 0,05$).

При спостереженні від 12 до 60 місяців пацієнти проходили регулярний контроль: ректоскопія кожні 3 місяці та КТ із контрастом кожні 6 місяців. Серед 56 пацієнтів з пухлина T1–T2N0M0, рецидив було виявлено у 3 (5,4%), всім

виконана радикаль ТМЕ. У групі з 39 пацієнтів з пухлинами Т3 (після регресії до Т2) у 5 пацієнтів (12,8%) виник рецидив чи метастази, усі вони раніше відмовилися від радикальної операції та були проліковані лише з використанням операції ТЕО.

Відзначено, що всі випадки рецидиву сталися у пацієнтів, які відмовилися від ад'ювантної терапії після трансанальної ендоскопічної резекції.

Таким чином, запропонований комбінований підхід ТЕО та ICG–флуоресцентною навігацією дозволив точно виявити пацієнтів з метастазами та своєчасно направити їх на радикальне лікування, тоді як більшості пацієнтів вдалося уникнути операцій ТМЕ та пов'язаних із ними ускладненнями.

Обговорення

Питання застосування трансанальної ендоскопічної операції (ТЕО) при раку прямої кишки залишається актуальним, оскільки цей метод виключає системну лімфодиссекцію [2, 10]. Ряд досліджень вказує на допустимість ТЕО у ретельно відібраних пацієнтів із II стадією після неоад'ювантної терапії [1, 5, 7, 8]. Ключове значення при цьому має ретельне передопераційне стадіювання з використанням ендоректального УЗД та МРТ [3, 4, 9].

Результати лікування TisN0M0 при локальній резекції гарні, але при T2N0M0 без ТМЕ спостерігаються гірші онкологічні показники [4, 7, 9]. При цьому ТЕО має ряд переваг: низька крововтрата (<50 мл), відсутність анастомозу та ризику його неспроможності, мінімальна травматичність, менша частота формування стоми та скорочення термінів госпіталізації [1, 2, 7, 10]. Імовірність ушкодження сусідніх органів при ТЕО становить менше 1%, тоді як при ТМЕ – до 10% [1, 3, 6, 7].

Порівняльні дослідження показують, що частота ускладнень при ТЕО значно нижча, ніж при ТМЕ (8% проти 47%), а летальність – 0% проти 3,7% [1, 2, 7], що особливо важливо у літніх та коморбідних пацієнтів. Коротші терміни реабілітації після операцій ТЕО також підтверджені рядом авторів [4, 9].

Пропонується розширення показань до ТЕО при стадіях I–II за умови використання біопсії сторожових лімфовузлів для виявлення прихованих метастазів [10]. Метаналізи підтверджують безпеку такого підходу в суворо відібраній когорті пацієнтів [5, 10], а при T1N0M0 ТЕО забезпечує аналогічну частоту виживання порівняно з ТМЕ при меншій кількості ускладнень та кращій якості життя [3, 5, 10].

Наші результати підтверджують, що ТЕО у поєднанні з ICG–флуоресцентною лімфангіографією є надійним методом оцінки лімфатичного статусу. У 6 з 95 пацієнтів були виявлені метастази у сторожові лімфатичні вузли, що дозволило своєчасно виконати радикальні операції ТМЕ. У пацієнтів із негативним сторожовими вузлами рецидивів, пов'язаних із лімфогенним поширенням, не спостерігалося.

Частота рецидивів у групі пацієнтів з Т3, зменшеними до Т2 (12,8%), була вищою, ніж у пацієнтів із початковими стадіями Т1–Т2 (5,4%). Це підтверджує необхідність точної оцінки лімфатичного статусу даної категорії пацієнтів.

Метастази у сторожові лімфовузли виявлені навіть у двох пацієнтів з Т2, що підкреслює важливість комплексної радіологічної оцінки та неможливість покладатися лише на стадію пухлини при виборі тактики лікування.

Висновки

Неоад'ювантна терапія сприяє зниженню стадії раку прямої кишки, що уможливлює виконання органозберігаючої трансанальної ендоскопічної операції (ТЕО) у пацієнтів, яким раніше було показано радикальне втручання. Такий підхід дозволяє зберегти орган, знизити травматичність лікування та покращити якість життя.

У нашому дослідженні операції ТЕО забезпечують швидше відновлення порівняно з тотальною мезоректумектомією, включаючи скорочення термінів госпіталізації та повернення до звичайної активності. Використання флуоресцентного картування сторожових лімфовузлів із ICG дозволяє точно виявляти приховані метастази, підвищуючи точність інтраопераційної оцінки та обґрунтованість вибору між ТЕО та ТМЕ.

Попри обнадійливі результати, дослідження обмежено одноцентровим характером. Для підтвердження ефективності підходу та уточнення критеріїв відбору пацієнтів необхідні подальші мультицентрові дослідження з тривалим наглядом, що дозволить сформувати стандартизовані рекомендації щодо лікування раннього раку прямої кишки.

Конфлікт інтересів. Автори заявляють про відсутність потенційних або реальних конфліктів інтересів, які могли б вплинути на зміст або інтерпретацію результатів цього дослідження.

Фінансування. Це дослідження не отримувало жодного фінансування з боку державних, комерційних чи некомерційних організацій.

Згода на публікацію. Всі автори прочитали і схвалили остаточний варіант рукопису. Всі автори дали згоду на публікацію цього рукопису.

Етичні аспекти. Всі процедури, які виконували в дослідженні із залученням пацієнтів, відповідали етичним стандартам щодо клінічної практики і Гельсінській декларації 1964 р. з поправками.

Інформація про внесок кожного учасника. К. О. Воротинцева – концепція і дизайн дослідження, аналіз отриманих даних, написання тексту, збирання та оброблення матеріалів, В. В. Грубнік – концепція і дизайн дослідження, Аналіз отриманих даних

References

1. Bray F, Ferlay J, Soerjomataram I, et al. Global cancer statistics 2018: GLOBOCAN estimates of incidence and mortality worldwide for 36 cancers in 185 countries. CA Cancer J Clin. 2018;68(6):394-424. https://doi.org/10.3322/caac.21492
2. Garoufalia Z, Rogers P, Meknarit S, et al. Trans-anal minimally invasive surgery (TAMIS) versus rigid platforms for local excision of early rectal cancer: a systematic review and meta-analysis of the literature. Surg Endosc. 2024;38:4198-4206. https://doi.org/10.1007/s00464-024-11065-6
3. Atallah S, Albert M, Monson JRT. Critical concepts and important anatomical landmarks encountered during transanal total mesorec-

tal excision (taTME): toward the mastery of a new operation for rectal cancer surgery. Tech Coloproctol. 2016;20(8):483-494. https://doi.org/10.1007/s10151-016-1475-x
4. Cai J, Wang L. Looking back 2018: focused on colorectal cancer. Zhonghua Wei Chang Wai Ke Za Zhi. 2019;22(1):9-16. PMID: 30703787
5. Stijns RCH, de Graaf EJR, Punt CJA, et al. Long-term oncologic and functional outcomes of chemoradiotherapy followed by organ-sparing transanal endoscopic microsurgery for distal rectal cancer: the CARTS study. JAMA Surg. 2019;154(1):47-54. https://doi.org/10.1001/jamasurg.2018.3752
6. Ansari W, Handayani S, Febriana D, Utami D, Wirawan A. Transanal endoscopic microsurgery for rectal tumors: a systematic review. J Adv Res Med Health Sci. 2024;10(1):85-92. https://doi.org/10.61841/hz69cw85
7. Massucco P, Fontana A, Mineccia M, et al. Prospective, randomized, multicenter, open-label trial designed to evaluate the best timing of closure of the temporary ileostomy (early versus late) in patients who underwent rectal cancer resection and with indication for adjuvant chemotherapy: the STOMAD randomized controlled trial. BMJ Open. 2021;11(2):e044692. https://doi.org/10.1136/bmjopen-2020-044692
8. Gilbert A, Homer V, Brock K, et al. Quality-of-life outcomes in older patients with early-stage rectal cancer receiving organ-preserving treatment with hypofractionated short-course radiotherapy followed by transanal endoscopic microsurgery (TREC): a non-randomized registry of patients unsuitable for total mesorectal excision. Lancet Healthy Longev. 2022;3(12):e825-e838. https://doi.org/10.1016/S2666-7568(22)00240-9
9. Li W, Xiang XX, Wang HD, Cai CJ, Cao YH, Liu T. Transanal endoscopic microsurgery versus radical resection for early-stage rectal cancer: a systematic review and meta-analysis. Int J Colorectal Dis. 2023;38:49. https://doi.org/10.1007/s00384-023-04341-9
10. Serra-Aracil X, Pericay C, Badia-Closa J, et al. Short-term outcomes of chemoradiotherapy and local excision versus total mesorectal excision in T2-T3ab, N0, M0 rectal cancer: a multicentre randomized, controlled, phase III trial (the TAU-TEM study). Ann Oncol. 2023;34(1):78-90. https://doi.org/10.1016/j.annonc.2022.09.160

Емболізація гілок внутрішніх клубових артерій в лікуванні кровотеч з пухлин прямої кишки

В. В. Грубнік, О. М. Загороднюк, К. О. Воротинцева, С. П. Дегтяренко, В. В. Величко

Одеський національний медичний університет,
Одеська обласна клінічна лікарня

Embolization of internal iliac artery branches in the management of bleeding from rectal tumors

V. V. Grubnik, O. M. Zahorodniuk, K. O. Vorotyntseva, S. P. Degtyarenko, V. V. Velychko

Odesa National Medical University,
Odesa Regional Clinical Hospital

Реферат

Мета. Оцінити ефективність та безпечність ендоваскулярної емболізації гілок внутрішніх клубових артерій у лікуванні кровотеч, зумовлених пухлинами прямої кишки.

Матеріали і методи. У дослідження включено 19 пацієнтів з раком прямої кишки (T3–T4). У 8 хворих спостерігалася гостра кровотеча, у 11 – хронічна анемія. Втручання виконувалися під ангіографічним контролем. У планових хворих проводилась внутрішньоартеріальна хіміоінфузія (оксаліплатин, 5–ФУ).

Результати. Усі емболізації були технічно успішними. Досягнуто стабілізації стану, зупинки кровотечі та можливості продовження лікування. Ускладнення були мінімальними (субфебрілітет, гематоми). У більшості пацієнтів надалі проведено радикальні операції.

Висновки. Ендоваскулярна емболізація є ефективним і безпечним методом контролю пухлинних кровотеч та може застосовуватись як ургентна допомога і як етап передопераційної підготовки.

Ключові слова: ендоваскулярна емболізація, кровотеча з пухлини, рак прямої кишки, хіміоемболізація, якість життя, променева терапія, мультимодальне лікування

Abstract

Aim. To assess the efficacy and safety of endovascular embolization of internal iliac artery branches in the management of bleeding caused by rectal tumors.

Materials and Methods. The study included 19 patients with T3–T4 rectal cancer. Eight patients had acute bleeding, and eleven presented with chronic anemia. All procedures were performed under angiographic guidance. In elective cases, intra–arterial chemo–infusion with oxaliplatin and 5–fluorouracil was administered.

Results. All embolizations were technically successful. Hemostasis, stabilization of the general condition, and the possibility of continuing treatment were achieved. Complications were minimal (transient low–grade fever, puncture site hematomas). Most patients subsequently underwent radical surgery.

Conclusions. Endovascular embolization is an effective and safe method for controlling tumor–related rectal bleeding and can be used both as an emergency intervention and as part of preoperative preparation.

Keywords: endovascular embolization, tumor bleeding, rectal cancer, chemoembolization, quality of life, radiotherapy, multimodal treatment.

Актуальність

Захворюваність на колоректальний рак (КРР) невпинно зростає як у розвинених країнах, так і у державах із середнім рівнем доходу [1, 4].

За даними GLOBOCAN, у 2020 році рак прямої кишки становив понад 700 тисяч нових випадків у світі, займаючи третє місце серед злоякісних новоутворень травного тракту [2, 3, 6]. Особливо тривожною є тенденція до "омолодження" цього виду раку – зростає частка пацієнтів віком до 50 років [1, 5, 7].

Пряма кишка належить до найбільш вразливих відділів товстої кишки щодо ускладнень, пов'язаних із пухлинним процесом [3, 6, 8, 10]. Кровотечі з пухлин прямої кишки відзначаються у 20–30% пацієнтів, а в осіб, які проходять променеву або хіміотерапію, – частота таких ускладнень зростає до 40–50% через ушкодження судинного русла та слизової оболонки [4, 7, 10]. Патофізіологічно, кровотечі зумовлені поєднанням механічної дії калових мас, пухлинної інфільтрації судин та хіміотерапевтичного впливу, що знижує тромбоцитарну функцію та регенераторну здатність тканин [3, 9].

Традиційно контроль за пухлинною кровотечею здійснюється шляхом консервативної терапії: гемостатичні засоби, транексамова кислота, переливання компонентів крові [2, 7, 10]. Але ефективність такого підходу часто недостатня: рецидиви кровотечі після первинного епізоду сягають до 80%, що значно ускладнює подальше лікування [8, 10]. Хірургічне втручання на тлі гострої кровотечі є високоризиковим, особливо при значному анемічному синдромі та супутній патології [3, 8].

У світлі цих проблем нами був започаткований підхід до використання ендоваскулярної емболізації гілок внутрішніх клубових артерій як засобу гемостазу і як етапу передопераційної підготовки до радикального лікування. У цій

публікації представлено результати нашого клінічного досвіду у період з 2020 по 2024 роки.

Мета роботи. Оцінити клінічну ефективність та безпеку ендоваскулярної емболізації гілок внутрішніх клубових артерій у лікуванні кровотеч з пухлин прямої кишки.

Матеріали та методи

Упродовж дослідження на базі Одеської обласної клінічної лікарні ендоваскулярну емболізацію проведено 19 пацієнтам із верифікованим раком прямої кишки (T3–T4 стадії). Всі новоутворення були представлені аденокарциномами різного ступеню диференціації. Локалізація уражень – від середньоампулярного до анального відділу. Усі пацієнти поділені на дві основні групи: 8 – з гострою кровотечею, 11 – з хронічною постгеморагічною анемією.

Група з гострою кровотечею характеризувалася критичним зниженням рівня гемоглобіну (50–70 г/л) та нестабільним загальним станом. У 6 випадках епізод кровотечі стався на фоні променевої терапії, в 2 – після поєднаної хіміо–променевої. Всі ці пацієнти отримували інтенсивну терапію, переливання еритроцитарної маси та були оперовані ургентно після емболізації.

Група планових пацієнтів включала хворих зі стабільним станом, але вираженою анемією (70–90 г/л), що рецидивувала. Після стабілізації стану консервативними заходами їм також проводилася емболізація для зменшення кровопостачання пухлини перед початком променевої терапії.

Всі втручання здійснювалися під контролем ангіографії з артеріальним доступом через стегнову артерію. Катетеризація виконувалась за допомогою 5–6F катетерів типу Judkins, з подальшим підведенням катетера максимально близько до зонального джерела пухлинного кровопостачання. сім пацієнтам перед втручанням проводили ангіографічну візуалізацію, яка продемонструвала істотні зміни ангіоархітектоніки. Ймовірною причиною цього є інтенсивна ангіогенна активність пухлин, зумовлена підвищеною експресією судинного ендотеліального фактора росту (VEGF).

У 11 планових пацієнтів перед емболізацією внутрішньоартеріально вводився оксаліплатин (100 мг) та 5–фторурацил (500 мг) як форма локальної хіміоінфузії. Емболізація здійснювалася спіралями (coils) або мікросферами при складній ангіоанатомії. У 7 випадках, де пухлини T4 були васкуляризовані двобічно, проводилася двобічна емболізація.

У післяопераційному періоді всі хворі отримували антибактеріальну профілактику (фторхінолони) та симптоматичну терапію. Спостереження за пацієнтами тривало щонайменше 3 місяці.

Результати

Емболізація була технічно успішною у 100% випадків. Безпосередній клінічний ефект (зупинка кровотечі, стабілізація гемоглобіну) досягнутий у всіх 8 ургентних пацієнтів. Післяопераційні ускладнення обмежувалися транзиторною субфебрілією (5 випадків) та гематомами в ділянці пункції (3 випадки у пацієнтів на антикоагулянтній терапії). Жодного випадку септичних ускладнень, параректальних абсцесів або некрозу пухлини не спостерігалося.

У планових хворих через 7–10 днів після втручання було розпочато курс променевої терапії. Через 8 тижнів відзначено клінічне зменшення об'єму пухлини, що дозволило виконати низьку передню резекцію прямої кишки з формуванням апаратного анастомозу. У двох ургентних пацієнтів також виконано радикальні оперативні втручання: екстирпація прямої кишки та низька передня резекція.

6 пацієнтів після стабілізації відмовились від радикального втручання через особисті обставини або супутні захворювання, але у них також не спостерігалось рецидиву кровотечі протягом наступних трьох місяців.

Обговорення

Результати застосування ендоваскулярної емболізації у хворих з пухлинними кровотечами з прямої кишки виявилися надзвичайно перспективними як з точки зору клінічного ефекту, так і з огляду на безпеку втручання. Основний механізм дії процедури полягає у створенні механічної або хімічної обструкції судин, що живлять пухлину, за рахунок введення емболізаційного матеріалу [2, 6, 10]. Це дозволяє досягти негайного гемостатичного ефекту, що має критичне значення у пацієнтів з гострою або хронічною кровотечею, особливо на фоні променевої терапії, коли тканини пухлини стають максимально вразливими [5, 9].

Крім безпосередньої зупинки кровотечі, емболізація має антиангіогенну дію, спричинену ішемією пухлини внаслідок обмеження артеріального притоку крові [8, 10]. Відомо, що пухлини прямої кишки на пізніх стадіях продукують високі рівні судинного ендотеліального фактора росту (VEGF), стимулюючи неоангіогенез та збільшуючи васкуляризацію [1, 2, 7]. Цей процес значною мірою знижує ефективність променевої та хіміотерапії. У свою чергу, зниження пухлинного кровопостачання через селективну емболізацію створює гіпоксичне середовище, що потенційно послаблює ріст новоутворення та сприяє зменшенню об'єму пухлинної маси [1–3].

Однв із ключових переваг є можливість поєднання емболізації з внутрішньоартеріальним введенням хіміопрепаратів, таких як 5–фторурацил та оксаліплатин [5, 9]. Це дозволяє досягти високих локальних концентрацій цитостатиків без суттєвого підвищення їх системної токсичності [10]. Місцеве введення препаратів в артерії, які живлять пухлину, забезпечує прицільний хіміотерапевтичний ефект, зменшує ймовірність побічних реакцій та дозволяє краще підготувати пацієнта до хірургічного втручання або радикального опромінення [3, 7, 9].

Ще одним важливим фактором є високий профіль безпеки процедури. У нашому досвіді, як і в багатьох сучасних дослідженнях [2, 4–6], емболізація не супроводжувалась серйозними ускладненнями, включаючи некроз прямої кишки, гнійні параректальні процеси або ішемію органів малого таза [1, 7, 9]. Навіть у пацієнтів із супутніми тяжкими серцево–судинними, нефрологічними або гемато-

логічними порушеннями, втручання переносилось добре і дозволяло стабілізувати стан без ризику загального наркозу та великої хірургії.

Крім ургентного гемостатичного використання, ми вважаємо, що дана методика має потенціал стати етапом планового комбінованого лікування. Застосування емболізації перед курсом променевої терапії або хірургічним втручанням дозволяє зменшити кровонаповнення пухлини, зробити її менш активною метаболічно та краще контрольованою з онкологічної точки зору [5, 8]. Це також відкриває можливості для виконання сфінктерозберігаючих операцій у пацієнтів з первинно неможливою резекцією з низьким розташуванням пухлини.

Наші дані підтверджують інформацію провідних міжнародних центрів. Наприклад, у дослідженні Minici et al. (2023) трансартеріальна емболізація при пухлинних кровотечах мала технічний успіх у 89,1% та клінічний – у 84,8% [1]. Інші автори [2, 5, 6] також відзначають мінімальний рівень ускладнень та можливість повторного використання методики при рецидивах кровотечі [3, 9]. Це робить емболізацію не лише ефективною, а й універсальною опцією для стабілізації пацієнтів в онкологічній практиці [6, 8].

З урахуванням отриманих результатів, ми вважаємо, що емболізація гілок внутрішніх клубових артерій заслуговує на включення до національних клінічних протоколів як альтернативний або допоміжний метод у лікуванні пухлин прямої кишки з ускладненнями [4, 7].

Висновки

Перший клінічний досвід застосування ендоваскулярної емболізації гілок внутрішніх клубових артерій у пацієнтів з пухлинами прямої кишки, ускладненими кровотечами, продемонстрував високу ефективність і безпеку методу. Метод може використовуватись не лише як ургентна гемостатична процедура, а й як компонент передопераційної підготовки в рамках мультимодального лікування. Однак необхідні подальші дослідження на більшій когорті хворих, з використанням контролю ефективності за допомогою МРТ та аналізу біомаркерів ангіогенезу.

Конфлікт інтересів: Автори заявляють про відсутність потенційних або реальних конфліктів інтересів, які могли б вплинути на зміст або інтерпретацію результатів цього дослідження.

Фінансування: Це дослідження не отримувало жодного фінансування з боку державних, комерційних чи некомерційних організацій.

Згода на публікацію: Всі автори прочитали і схвалили остаточний варіант рукопису. Всі автори дали згоду на публікацію цього рукопису.

Інформація про внесок кожного учасника. В.В. Грубнік: Концепція і дизайн дослідження, Аналіз отриманих даних, О.М. Загороднюк: Концепція і дизайн дослідження, Збирання та обробляння матеріалів, Аналіз отриманих даних, написання тексту, К.О. Воротинцева: Аналіз отриманих даних, написання тексту, С.П. Дегтяренко: Збирання та обробляння матеріалів, В.В. Величко: Концепція і дизайн дослідження, Аналіз отриманих даних

Етичні аспекти. Всі процедури, які виконували в дослідженні із залученням пацієнтів, відповідали етичним стандартам щодо клінічної практики і Гельсінській декларації 1964 р. з поправками.

References

1. Minici R, Bartolucci DA, Tarallo M, Manenti G, Anzidei M. Embolization of spontaneous and iatrogenic arterial bleeding in cancer patients: a single-center experience. Medicina (Kaunas). 2023;59(7):1323. Available from: https://www.mdpi.com/1648-9144/59/7/1323
2. Kim HJ, Kim JH, Jeon YS, Cho SG, Lee GY, Kim JS. Safety of internal iliac artery embolization during endovascular aneurysm repair. Vasc Specialist Int. 2023;39:e15. Available from: https://www.ncbi.nlm.nih.gov/pmc/articles/PMC10359766/
3. Li F, Yang J, Ma J, Liu W, Yao W, Li Y. Aneurysm of the internal iliac artery presenting with hematochezia: a case report. World J Clin Cases. 2024;12(11):1980–6. Available from: https://www.wjgnet.com/2307-8960/full/v12/i11/1980.htm
4. Zugrav T, Stefanescu D, Mihailov I, Ciurea A, Baderca F. Rectal artery embolization for acute uncontrollable rectal bleeding: case series and systematic literature review. J Crit Care Emerg Med. 2023. Available from: https://www.onlinescientificresearch.com/articles/rectal-artery-embolization-for-acute-uncontrollable-rectal-bleeding-case-series-and-systematic-literature-review.html
5. Park S, Kim Y, Shin JH, Yang WJ, Noh SY, et al. Outcome of rectal arterial embolization for rectal bleeding in 34 patients: a single-center retrospective study over 20. J Vasc Interv Radiol. 2020;31:576–83.
6. Nigri G, Tsoulfas G. Management of lower GI bleeding. Gastrointestinal Surgical, American College of Surgeons. 2021;15:153–67.
7. Azeemuddin M, Awais M, Sayani R, Saeed MA, Qamar S, et al. Empiric transcatheter arterial embolization for massive or recurrent gastrointestinal bleeding: ten-year experience from a single tertiary care center. Cureus. 2019;11:e4228. DOI: 10.7759/cureus.4228
8. Kelly LS, Byun JK, Panetti RA, Mousavi MA, Lenza C, et al. A multimodal approach to control of massive hemorrhage secondary to rectal cancer. Am Surg. 2023;89:3965–7. DOI: 10.1177/00031348231174016
9. Lai HY, Wu KT, Liu Y, Zeng ZF, Zhang B. Angiography and transcatheter arterial embolization for non-variceal gastrointestinal bleeding. Scand J Gastroenterol. 2020;55:931–40. https://doi.org/10.1080/00365521.2020.1790650
10. Sirakaya M, O'Balogun A, Kassamali RH. Superior rectal artery embolisation for haemorrhoids: what do we know so far? Cardiovasc Intervent Radiol. 2021;44:675–81. doi:10.1007/s00270-020-02688-1

Зв'язок між статусом MMR/MSI та необхідністю формування ілеостоми при хірургічному лікуванні

В. М. Лихман, В. Ю. Чемадура , А. О. Луценко

Обласний центр онкології, м. Харків,
Харківський національний медичний університет

Association between MMR/MSI status and the need for ileostomy formation in surgical treatment of colorectal cancer

V. M. Lykhman, V. Yu. Chemadura, A. A. Lutsenko

Regional Center of Oncology, Kharkiv,
Kharkiv National Medical University

Резюме

На основі аналізу сучасних клінічних рекомендацій та результатів проспективного дослідження, проведеного в період з 2021 по 2024 рік, було встановлено, що пацієнти зі статусом MSS (мікросателітна стабільність) мають достовірно вищу частоту неспроможності анастомозу після резекції, що обґрунтовує доцільність застосування захисної ілеостоми у цій групі. Натомість, пацієнти з MSI-H (мікросателітна нестабільність високого рівня) потребують індивідуалізованого підходу до лікування з огляду на підвищений ризик специфічних ускладнень, зумовлених проведенням імунотерапії.

Отримані результати підтверджують клінічну значущість молекулярного профілювання для оптимізації передопераційного планування та вибору хірургічної тактики при лікуванні колоректального раку (КРР).

Мета. Оцінити взаємозв'язок між статусом MMR/MSI та потребою у формуванні ілеостоми при хірургічному лікуванні колоректального раку, враховуючи частоту післяопераційних ускладнень та прогнозування неспроможності анастомозу.

Матеріали і методи. У рамках дослідження було проведено аналіз клінічних настанов та наукових публікацій за 2018–2024 роки, а також ретроспективне вивчення даних 564 пацієнтів з колоректальним раком, які проходили хірургічне лікування у КНП «ОЦО» в період з 2021 по 2024 рік. Усі пацієнти мали визначений молекулярний статус MSI/MMR: 462 хворих належали до групи MSS, 102 – до групи MSI-H. Оцінювалися випадки неспроможності анастомозу, частота первинного формування ілеостоми та її профілактична ефективність, з урахуванням локалізації пухлинного процесу.

Результати та їх обговорення. У групі MSS неспроможність анастомозу спостерігалась у 4,3 % випадків, у MSI-H – у 7,8 %. Ілеостома була ефективною у 94 % випадків неспроможності, коли її сформували первинно. Вища ефективність зафіксована при ураженні лівої половини ободової кишки та прямої кишки.

Висновки. Молекулярний статус MSI/MMR виявився важливим прогностичним критерієм при плануванні хірургічного лікування колоректального раку. Пацієнти зі статусом MSS демонстрували вищу частоту неспроможності анастомозу, що підтверджує доцільність формування профілактичної дивертивної ілеостоми у цій підгрупі. Водночас у пацієнтів із MSI-H, попри загальну тенденцію до меншої механічної нестабільності швів, спостерігались випадки ускладнень, які можуть бути пов'язані з особливостями лікування, зокрема імунотерапією або неоад'ювантним опроміненням.

Ключові слова*:* колоректальний рак, статус MSI/MMR, мікросателітна нестабільність, неспроможність анастомозу, ілеостома, персоналізована хірургія, профілактичне стомування

Abstract

Based on the analysis of current clinical recommendations and the results of a prospective study conducted from 2021 to 2024, it was established that patients with MSS status (microsatellite stability) exhibit a significantly higher rate of anastomotic leakage after colorectal resection. This supports the rationale for prophylactic ileostomy formation in this subgroup. Conversely, patients with MSI-H status (high microsatellite instability) require an individualized treatment approach due to an increased risk of specific complications associated with immunotherapy.

The findings confirm the clinical significance of molecular profiling for optimizing preoperative planning and guiding surgical strategy in the management of colorectal cancer (CRC).

The aim. To evaluate the relationship between MMR/MSI status and the need for ileostomy formation during surgical treatment of colorectal cancer, taking into account the incidence of postoperative complications and the risk of anastomotic leakage.

Materials and methods. Research materials and methods. The study included an analysis of clinical guidelines and scientific publications (2018–2024), along with a retrospective review of 564 patients with colorectal cancer who underwent surgical treatment at the Communal Non-Profit Enterprise «Regional Center of Oncology» between 2021 and 2024. All patients had verified MSI/MMR status: 462 were classified as MSS and 102 as MSI-H. The frequency of anastomotic leakage, primary ileostomy formation, and its preventive effectiveness were assessed in relation to tumor localization.

Results. In the MSS group, anastomotic leakage occurred in 4.3% of cases, and in the MSI-H group – in 7.8%. Ileostomy proved effective in 94% of cases where it was formed initially. The highest effectiveness was observed in tumors of the left colon and rectum.

Conclusions. MSI/MMR molecular status is a valuable prognostic indicator in planning surgical treatment for colorectal cancer. Patients with MSS status showed a higher rate of anastomotic leakage, justifying the use of prophylactic diverting ileostomy. Meanwhile, patients with MSI-H status, despite lower mechanical instability of anastomoses, experienced complications likely related to immunotherapy or neoadjuvant radiotherapy.

Key words: colorectal cancer, MSI/MMR status, microsatellite instability, anastomotic leakage, ileostomy, personalized surgery, prophylactic stoma.

Актуальність

Колоректальний рак (КРР) продовжує залишатися однією з провідних причин онкологічної захворюваності та смертності в Україні. За даними Національного канцер–реєстру України, у 2021 році було зареєстровано 8300 нових випадків раку ободової кишки та 7148 випадків раку прямої кишки й анального каналу. Серед них 4074 і 3559 пацієнтів відповідно померли в межах року, що вказує на високу летальність у перший рік після встановлення діагнозу [9].

У 2023 році загальна кількість нових випадків раку ободової кишки становила 8103, а раку прямої кишки – 6919, з відповідною кількістю померлих 3383 і 3012. Водночас частка пацієнтів, які не пережили першого року після встановлення діагнозу, залишалась високою – до 25,9 % для ободової кишки та 20,9 % для прямої кишки [9].

Варто зазначити, що внаслідок повномасштабного вторгнення Росії на територію України у 2022 році, повнота та точність онкологічної статистики може бути обмеженою. Деякі регіони (особливо тимчасово окуповані та з активними бойовими діями) не змогли надати повні звіти, що впливає на загальну достовірність даних та ускладнює оцінку реального рівня захворюваності.

Ці виклики підкреслюють необхідність не лише вдосконалення епідеміологічного моніторингу, а й впровадження більш точних інструментів стратифікації ризику на індивідуальному рівні. У сучасній хірургічній онкології це означає перехід від одноманітного підходу до персоналізованої тактики, що базується на молекулярно–генетичних характеристиках пухлини [1,3].

У контексті зростаючої ролі молекулярних маркерів у персоналізованій онкології, особливе значення набуває вивчення статусу MSI/MMR як предикторів лікувальної тактики, зокрема доцільності формування захисної або постійної ілеостоми при хірургії КРР [5].

Мета роботи. Оцінити взаємозв'язок між статусом MMR/MSI та потребою у формуванні ілеостоми при хірургічному лікуванні колоректального раку, враховуючи частоту післяопераційних ускладнень та прогнозування неспроможності анастомозу.

Матеріали і методи дослідження

Було проведено систематичний аналіз наукових публікацій за 2018–2024 роки з використанням баз даних PubMed, UpToDate, NCCN та ESMO, а також враховано дані проспективних і ретроспективних клінічних досліджень. Основну увагу приділено пацієнтам із верифікованим молекулярним статусом MSI/MMR, зокрема підгрупам MSS (microsatellite stable) та MSI–H (microsatellite instability – high) [5].

Додатково проаналізовано ретроспективну вибірку пацієнтів, які проходили хірургічне лікування в КНП «ОЦО» в період з 2021 по 2024 рік. Загалом було прооперовано 564 хворих з приводу колоректального раку, з них 462 мали статус MSS, а 102 – MSI–H. Неспроможність анастомозу спостерігалася у 28 пацієнтів, з яких 20 мали статус MSS, а 8 – MSI–H.

Усього виконано 398 операцій з приводу раку ободової кишки, у тому числі 142 – правої половини та 256 – лівої половини, і 166 операцій з приводу раку прямої кишки.

Дивертівна ілеостома була сформована в 252 випадках. Зокрема, у 18 із 28 випадків неспроможності анастомозу стома була застосована при ураженні лівої половини ободової кишки або прямої кишки, тоді як у 10 випадках неспроможності анастомозу, що стосувалися правої половини ободової кишки, ілеостома не формувалася.

Значущим є те, що в 17 із 18 випадків неспроможності анастомозу, де була сформована ілеостома, вдалося уникнути повторного хірургічного втручання, що свідчить про її профілактичну ефективність. У дослідження також включено положення клінічних настанов ASCRS та NCCN щодо тактики стомування при низькій передній резекції, тотальній мезоректальній ексцизії та інших клінічних ситуаціях із підвищеним ризиком післяопераційних ускладнень.

Результати

Аналіз літератури свідчить, що мікросателітна стабільність (MSS) та мікросателітна нестабільність високого рівня (MSI–H), як прояви функціонального стану системи репарації неспарених нуклеотидів (MMR), мають суттєве клінічне значення при прогнозуванні ускладнень після хірургічного лікування колоректального раку [5,7].

Система MMR забезпечує виправлення помилок, що виникають під час реплікації ДНК. У разі її порушення розвивається MSI – мікросателітна нестабільність. Якщо ця нестабільність виражена значною мірою (MSI–H), пухлини демонструють інший біологічний профіль: вищу імуногенність, переважну локалізацію в правих відділах ободової кишки, схильність до муцинозної морфології та частішу відповідь на імунотерапію [5]. Натомість MSS–пухлини (зі стабільною ДНК–структурою) частіше розташовані в лівих відділах товстої кишки та прямій кишці, характеризуються класичним шляхом канцерогенезу (CIN – chromosomal instability) і нижчою чутливістю до імунотерапії [5,6].

Ретроспективний огляд даних пацієнтів КНП «ОЦО», які лікувалися в період з 2021 по 2024 рік, дозволив оцінити реальні клінічні наслідки цього молекулярного поділу. Із 564 прооперованих хворих 462 мали статус MSS (≈82 %), а 102 – MSI–H (≈18 %), що відповідає загальним світовим тенденціям щодо співвідношення між цими групами.

Неспроможність анастомозу була зафіксована у 28 пацієнтів: 20 випадків серед MSS (4,3 %) та 8 – серед MSI–H (7,8 %). (*див. рисунок*) Хоча літературні джерела часто зазначають нижчу частоту неспроможності у пацієнтів із MSI–H, у нашій вибірці цей показник був дещо вищим, ймовірно, у зв'язку з агресивнішим перебігом хвороби або застосуванням неоад'ювантної терапії, що супроводжувалася специфічними ускладненнями (запалення, фіброз, судинні реакції).

Загальна кількість сформованих дивертивних ілеостом становила 252 випадки (44,7 %). При цьому з 28 випадків неспроможності анастомозу лише у 18 випадках ілеостома була сформована первинно (усі при ураженні лівої половини ободової кишки або прямої кишки). У 17 із цих 18 випадків застосування стоми дозволило уникнути повтор-

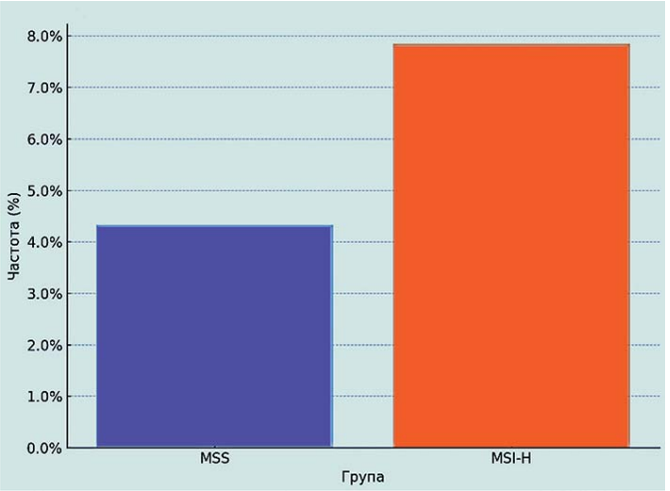

Частота неспроможності анастомозу за групами MSI/MMR

ної лапаротомії чи радикальної ревізії, що підтверджує її профілактичну ефективність. Натомість у 10 випадках неспроможність виникла при раку правої половини ободової кишки, де ілеостома не формувалася.

Таким чином, результати дослідження демонструють важливість інтеграції молекулярних характеристик пухлини при визначенні хірургічної тактики. Пацієнти з MSS мають статистично достовірно більший ризик технічної неспроможності анастомозу, що робить доцільним формування захисної ілеостоми у таких випадках. Пацієнти з MSI–H, незважаючи на загалом іншу природу ризиків, також можуть потребувати профілактичного втручання залежно від супутніх факторів.

Результати дослідження підтверджують високу клінічну значущість молекулярного профілювання колоректального раку як у прогнозуванні перебігу захворювання, так і у визначенні хірургічної тактики. Згідно з отриманими даними, частота неспроможності анастомозу у пацієнтів зі статусом MSS (4,3 %) була нижчою, ніж у групі MSI–H (7,8 %), що дещо суперечить класичним уявленням, за якими MSI–H асоціюється з кращим прогнозом та нижчим ризиком хірургічних ускладнень.

Можливим поясненням цього явища є специфіка MSI–H–пухлин: їх висока імунна активність, часте застосування імунотерапії або агресивні неоад'ювантні протоколи, які можуть призводити до мікросудинних порушень, запалення, фіброзу, що опосередковано підвищують ризик неспроможності швів. Водночас, у пацієнтів зі статусом MSS неспроможність може бути результатом механічних або судинних чинників, передбачуваних з анатомічної та технічної точки зору.

Ефективність дивертивної ілеостоми як профілактичного заходу доведено на практиці: у 17 із 18 випадків неспроможності анастомозу у пацієнтів із сформованою стомою вдалося уникнути повторної операції. Це свідчить про важливість правильної стратифікації ризику та індивідуального підходу до кожного пацієнта. Відсутність диверсії у правобічних резекціях при цьому не забезпечила захисту від ускладнень у 10 випадках, що потребує подальшого аналізу й можливої переоцінки підходів.

Висновки

Молекулярний статус MSI/MMR виявився важливим прогностичним критерієм при плануванні хірургічного лікування колоректального раку. Пацієнти зі статусом MSS демонстрували вищу частоту неспроможності анастомозу, що підтверджує доцільність формування профілактичної дивертивної ілеостоми у цій підгрупі. Водночас у пацієнтів із MSI–H, попри загальну тенденцію до меншої механічної нестабільності швів, спостерігались випадки ускладнень, які можуть бути пов'язані з особливостями лікування, зокрема імунотерапією або неоад'ювантним опроміненням.

Ретроспективний аналіз засвідчив високу ефективність ілеостоми в профілактиці повторного хірургічного втручання при неспроможності анастомозу, особливо при ураженні лівої половини ободової кишки або прямої кишки. Формування стоми дозволило уникнути повторних операцій у більшості випадків неспроможності анастомозу, що підтримує її застосування як запобіжного заходу в клінічно обґрунтованих ситуаціях.

Отримані результати підкреслюють необхідність включення молекулярного профілювання до рутинного передопераційного обстеження, особливо для пацієнтів з пухлинами дистальних відділів товстої кишки. Такий підхід дозволяє підвищити безпеку хірургічного лікування, зменшити кількість тяжких ускладнень і персоналізувати терапевтичну стратегію.

References

1. NCCN Clinical Practice Guidelines in Oncology: Colon Cancer. Version 2.2024. National Comprehensive Cancer Network. https://www.nccn.org
2. Van Oostendorp S.E., Elfrink A.K., Borstlap W.A.A. et al. Morbidity and complications of temporary loop ileostomies. Surgical Endoscopy. 2020;34:120–130. doi:10.1007/s00464-019-06691-9
3. ESMO Guidelines Committee. Early colon cancer: ESMO Clinical Practice Guidelines for diagnosis, treatment and follow-up. Annals of Oncology. 2020;31(10):1291–1305. doi:10.1016/j.annonc.2020.06.022
4. Benson A.B., Venook A.P., Al-Hawary M.M. et al. Colon Cancer, Version 3.2022, NCCN Clinical Practice Guidelines in Oncology. JNCCN. 2022;20(1):1–39. doi:10.6004/jnccn.2022.0001
5. Das P., Singhal S., Ghoshal U.C. Microsatellite instability and colorectal cancer: current perspectives. JCO Oncology Practice. 2021;17(8):443–452. doi:10.1200/OP.21.00211
6. Zhang L., Mavroveli S., Rinkes I.H.M.B. et al. The TENTACLE–Colon Study: Outcomes of patients with anastomotic leakage after colon cancer surgery. BMC Surgery. 2022;22(1):71. doi:10.1186/s12893-022-01519-3
7. Li Y., Zhao Y., Feng Y. et al. Predictive factors for anastomotic leakage after colorectal surgery: A meta-analysis. International Journal of Colorectal Disease. 2021;36(4):641–655. doi:10.1007/s00384-020-03757-6
8. You Y.N., Hardiman K.M., Bafford A.C. et al. Guidelines for the management of anastomotic leakage after colorectal surgery. Diseases of the Colon & Rectum. 2019;62(1):10–19. doi:10.1097/DCR.0000000000001234
9. Національний канцер-реєстр України. Дані про захворюваність на рак ободової та прямої кишки за 2021–2023 роки. http://www.ncru.inf.ua

Еволюція хірургічного лікування хвороби Гірсшпрунга у дітей від методики Soave-Boley до трансанального ендоректального зведення кишки

В. Ф. Рибальченко, П. С. Русак, О. І. Хохлов, С. А Брагинська., Б. С. Рінзберг

Національний університет охорони здоров'я України імені П. Л. Шупика,
Житомирська обласна дитяча клінічна лікарня,
Київська міська дитяча клінічна лікарня № 1

The evolution of surgical treatment of Hirschsprung's disease in children from the Soave-Boley method to transanal endorectal resection

V. F. Rybalchenko, P. S. Rusak., O. I. Khokhlov, S. A. Braginska, B. S. Rinzberg

Shupyk National University of Healthcare of Ukraine,
Zhytomyr Regional Children's Clinical Hospital,
Kyiv City Children's Clinical Hospital No. 1

Реферат

Мета. Проаналізувати власні результати діагностики та хірургічного лікування хвороби Гірсшпрунга (ХГ) у дітей за методикою Soave–Boley та ТЕРТ, з врахуванням результату і ускладнень за для покращення якості життя пацієнтів.

Матеріал та методи. В клініках знаходилось на лікуванні 547 хворих дітей з хворобою Гірсшпрунга, у віці від народження до 18 років. Діагноз грунтувався на даних: клінічних, інструментальних, ренгенологічних, ендоскопічних, функціональних та морфологічних методах дослідження.

Результати. Дослідженнями встановлено за протяжністю наступні форми агангліозу: ректальна у 193 (35,28%), ректосигмовидна у 265 (48,45%) субтотальна у 77 (14,07%) та тотальна у 12 (2,2%). В залежності від віку, хворі розпреділені наступним чином, хворих першого року життя було 157 (28,7%), від 1 до 3–х років 107 (19,56%), від 3 до 7 років 135 (24,68%) та старше 7 років 148 (27,06%). В залежності від гостроти перебігу недуги, гостра форма мала місце у 152 (27,79%), підгостра у 144 (26,33%) та хронічна у 251 (45,88%). В клінічному перебізі ХГ мав місце ентероколіт у 289 (52,83%), анемія у 174 (31,81) та гіпотрофія у 233 (42,59%). У 86 (15,72%) пацієнтів встановлено супутні вади розвитку та синдромні захворювання. Всі пацієнти були оперовані: «класичним» відкритим методом за Soave–Boley – 536 (97,44%), та мініінвазивним методом ТЕРТ – 14 (2,56%). Стома як перший етап операції була використана у 232 (42,41%) пацієнтів, а у 75 (13,71%) мали місце різні ускладнення. Післяопераційні ускладнення: ранні у 66 (12,06%), а післяопераційної рани у 38 (6,95%). Обширні резекції кишечника проведені у 6 (1,09%). Хірургічне лікування тотального агангліозу. На томість якщо брати 12 пацієнтів за 100% то в подальшому сформовані резеруари з тонкої кишки у вигляді «J» у 3 (25,0%), «S» у 2 (16,67%) та трипетльовий «W» у 2 (16,67%) та за власною методикою у 5 (41,66%) пацієнтів. У віддаленому періоді 75 (13,71%) пацієнтів мали ускладнення. У одного (0,18%) пацієнта в післяопераційному періоді мала місце поліорганна недостатність, яку не вдалося скоригувати та дитина померла. 546 (99,82%) виписані з клініки, із яких у 6 (1,09%) мав місце синдром короткої кишки.

Висновки. Діагноз ХГ грунтувався на даних скарг на закрепи, анамнезу, ренгенконтрастному дослідженні та доопераційної чи інтраопераційної біопсії товстої кишки. Реконструктивна операція з трансанальним шляхом за Soave–Boley є кращим на сьогодні хірургічним підходом, а в поєднанні з мініінвазивними методиками є найбільш безпечними способами радикальної корекції ХГ у дітей. Своєчасне виявлення та корекція порушень травлення сприяє покращенню функціональних результатів хірургічного лікування ХГ у дітей.

Ключові слова: хвороба Гірсшпрунга, діагностика, лікування, ускладнення, обширні резекції, синдром короткої кишки.

Abstract

The aim. To analyze the results of the diagnosis and surgical treatment of Hirschsprung's disease (HD) in children using the Soave–Boley and TERT methods, taking into account the outcome and complications in order to improve the quality of life of patients.

Material and methods. The clinics treated 547 children with Hirschsprung's disease, aged from birth to 18 years. The diagnosis was based on data: clinical, instrumental, radiological, endoscopic, functional and morphological methods of research.

Results. The studies have established the following forms of agangliosis by duration: rectal in 193 (35.28%), rectosigmoid in 265 (48.45%), subtotal in 77 (14.07%) and total in 12 (2.2%). Depending on age, patients are distributed as follows: patients of the first year of life were 157 (28.7%), from 1 to 3 years old 107 (19.56%), from 3 to 7 years old 135 (24.68%) and over 7 years old 148 (27.06%). Depending on the severity of the disease, the acute form occurred in 152 (27.79%), subacute in 144 (26.33%) and chronic in 251 (45.88%). In the clinical presentation of HG, enterocolitis occurred in 289 (52.83%), anemia in 174 (31.81%), and hypotrophy in 233 (42.59%). In 86 (15.72%) patients, concomitant developmental defects and syndromic diseases were detected. All patients were operated on: by the "classical" open method according to Soave–Boley – 536 (97.44%), and by the minimally invasive method of TERT – 14 (2.56%). Stoma as the first stage of the operation was used in 232 (42.41%) patients, and in 75 (13.71%) various complications occurred. Postoperative complications: early in 66 (12.06%), and postoperative wound in 38 (6.95%). Extensive intestinal resections were performed in 6 (1.09%). Surgical treatment of total aganglionosis. For example, if we take 12 patients as 100%, then later reservoirs from the small intestine in the form of "J" were formed in 3 (25.0%), "S" in 2 (16.67%) and three–loop "W" in 2 (16.67%) and by our own method in 5 (41.66%) patients. In the long–term period, 75 (13.71%) patients had complications. In one (0.18%) patient, in the postoperative period, there was multiple organ failure, which could not be corrected and the child died. 546 (99.82%) were discharged from the clinic, of which 6 (1.09%) had short bowel syndrome.

Conclusions. The diagnosis of CG was based on complaints of constipation, history, X–ray contrast study and preoperative or intraoperative biopsy of the colon. Transanal reconstructive surgery according to Soave–Boley is the best surgical approach today, and in combination with minimally invasive techniques are the safest methods of radical correction of CG in children. Timely detection and correction of digestive disorders contributes to improving the functional results of surgical treatment of CG in children.

Key words: Hirschsprung's disease, diagnostics, treatment, complications, extensive resections, short bowel syndrome

Актуальність

Хвороба Гірсшпрунга (ХГ) це вроджена вада розвитку кишкової нервової системи, яка клінічно проявляється кишковою непрохідністю в неонатальному періоді або важким запором у дитинстві та лікується лише хірургічно. За даними літератури ХГ зустрічається приблизно в 1:2000 – 1:5000 живих немовлят. Суть хірургічного лікування ХГ полягає в тому, що проводять резекцію агангліонарного сегмента і частини найбільш розширеної над місцем аганглiозу – вторинно зміненої кишки та накладають коло–анальний анастомоз [2, 3, 6, 10]. На томість великі складнощі виникають при лікуванні ХГ на тлі ентероколіту як в доопераційному так і пясляопераційному періоді у дітей не залежно від віку та протяжності аганглiозу [1, 2]. На сьогодні в медичній літературі описані так звані «класичні» методики O.Swenson (1948), B.Duhamel (1956), F.Rehbein (1959), F.Soave (1963), H.Lynn (1956) та їхні численні модифікації [2, 7, 8]. Поміж тим на шпальтах медичних видань, в останні роки найбільш широко використовується відкрита методика (Soave–Boley) та мініінвазивні (ТЕРТ) способи хірургічної корекції цієї патології, а також використання відеолапароскопічних (асистованих) технологій [10].

Поміж тим попри значні напрацювання, в науковому дослідженні Damkjær M. et al. (2024) вказує на тридцятиденна смертність після неонатальної операції (протягом 28 днів після народження) становила 0,9% (0,2–2,5) для дітей з кодом для кишкової операції протягом перших 28 днів після народження, що вказує на актуальніть данного дослідження [8].

Мета роботи. Дослідити та проаналізувати власні результати діагностики та хірургічного лікування ХГ у дітей за методикою Soave–Boley та ТЕРТ, з врахуванням складнощів та ускладнень за для покращення якості життя пацієнтів.

Матеріал та методи дослідження.

В клініках кафедри дитячої хірургії, ортопедії та травматології з часу її організації (1981 рік) знаходилось на лікуванні 547 хворих дітей які страждали хворобою Гіршпрунга, у віці від народження до 18 років. Діагноз грунтувався на даних результатів загальноклінічних, інструментальних, рентгенологічних (іригографія, іригоскопія; пасаж контрасту по ШКТ), ендоскопічних (ректороманоскопія, колоноскопія), функціональних (аноманометрія) та морфологічних (гістологічні, визначення активності ацетилхолінестерази) методів дослідження.

Доцільно звернути увагу, що в 1981 році при відкритті кафедри дитячої хірургії при Київському інституті удосконалення лікарів, завідувач кафедри професор Кривченя Данило Юліанович призначив відповідальним за розділ дитячої колонопроктології доцента Юрченко Миколу Івановича. А з плином часу, в 2001 році, до 20 річчя кафедри була опублікована робота «Хвороба Гіршпрунга, клінічний досвід хірургічного лікування 300 хворих методом первинного анастомоза» [4].

Результати

Аналізуючи дані у віковому аспекті встановлено, що на початку (1981 рік) дослідження більшість хворих (237 – 43,33%) мали запущені та ускладнені форми перебігу ХГ: ентероколіт, множинні калові камінці які слугували як причина рецидивуючої обтураційної непрохідності товстої кишки, гіпотрофії, здуття живота, блювання, анемії та перианальний дерматит.

На томість за результатами комплексного обстеження хворих встановлено за протяжністю наступні форми аганглiозу: ректальна у 193 (35,28%), ректосигмовидна у 265 (48,45%) субтотальна у 77 (14,07%) та тотальна у 12 (2,2%). В залежності від віку, хворі розпределені наступним чином, хворих першого року життя було 157 (28,7%), від 1 до 3–х років 107 (19,56%), від 3 до 7 років 135 (24,68%) та старше 7 років 148 (27,06%). В залежності від гостроти перебігу недуги, гостра форма хвороби Гіршпрунга мала місце у 152 (27,79%), підгостра у 144 (26,33%) та хронічна у 251 (45,88%). В клінічному перебізі ХГ мав місце ентероколіт у 289 (52,83%), анемія у 174 (31,81) та гіпотрофія у 233 (42,59%). У 86 (15,72%) пацієнтів встановлено супутні вади розвитку та синдромні захворювання, які також ускладнювали перебіг ХГ. В 23 із цих 86 дітей було по дві супутні аномалії. Найчастіше траплялися вади розвитку ШКТ, серцево–судинної та сечовидільної систем. Тридцять шість пацієнтів (6,58%) народилися недоношеними. Поміж тим у 82 (14,99%) пацієнтів діагностовано недиференційовану дисплазію сполучної тканини. Всі пацієнти були прооперовані, «класичним» відкритим методом за методикою Soave–Boley – 536 (97,44%), та мініінвазивним радикальним методом ТЕРТ – 14 (2,56%). На етапність проведення операції Soave–Boley впливали дані наявності ентероколіту, анемії та гіпотрофії. А тому в 3 етапи операція проведена у 232 (42,41%), два етапи у 69 (12,62%) та в один етап у 246 (44,97%) пацієнтів. Стома як перший етап операції була використана у 232 (42,41%) пацієнтів, а у 75 (13,71%) мали місце різні ускладнення: стеноз стоми, некроз стоми, парастомічна евентрація, гостра ретрація стоми, пролапс стоми та автолізіс шкіри. В процесі хірургічного лікування мали місце післяопераційні ускладнення низведеної кишки у 47 (8,59%): неспроможність (прорізування швів) анастомозу, нагноєння міжфутлярного простору, післяопераційний ентероколіт. Однією з основних причин неспроможністі анастомозу був розсипчастий тип кровопостачання, що не уможливлював без натягнення повного адекватного низведення та накладення анастомозу. А тому в останні 15 років з метою профілактики неспроможності (прорізання) швів під час операції фіксуємо низведену товсту кишку в футлярі до м'язевих сфінктерів окремими розсмоктуючими швами. На томість ранніми післяопераційними ускладненнями з боку черевної порожнини була рання спайкова непрохідність у 14 (2,56%), перфоративний ентероколіт з перитонітом у 5 (0,91%), а ускладнення післяопераційної рани встановлено у 38 (6,95%) пацієнтів.

Обширні резекції кишечника товстого та тонкого проведені у 6 (1,09%) пацієнтів з причини тромбозу судин брижі на тлі перфоративного ентероколіту, перитоніту органної та поліорганної недостатності. У одного пацієнта (0,18%) в 12 років (5 років після операції) обширна резекція прове-

дена з причини завороту тонкої і товстої кишки навколо кореня брижі на тлі порушення повороту кишечника – відсутності його фіксації. В подальшому 4 (0,72%) пацієнти з 6 (1,09%) перенесли реконструктивні операції за методикою Біанки за кордоном (Велика Британія, Італія, Португалія), а 2 (0,37%) в очікуванні.

Хірургічне лікування тотального агангліозу проведено у 12 (2,2%) пацієнтів, а першим етапом було накладення ілеостоми. На томість якщо брати 12 пацієнтів за 100% то в подальшому сформовані резеруари з тонкої кишки у вигляді «J» у 3 (25,0%), «S» у 2 (16,67%) та трипетльовий «W» у 2 (16,67%). За власною методикою (патент України № 6760) тонко–товстокишковий резервуар виконано 5 (41,66%) пацієнтів [6]. Дослідженнями встановлено, що формування функціонально–вигідного резервуару з тонкої та товстої кишки у дітей з тотальним агангліозом запобігає порушенню водно–електролітного балансу, поліпшує нормобіоз, покращує утворення та накопичення калу, сповільнює проходження в травному тракті та запобігає розвитку інших порушень травлення.

Починаючи з 2000 року за для покращення діагностики (протяжності поширення агангліозу) використовується лапароскопічна біопсія різних відділів товстої кишки, що дозволило нівелювати випадки залишення (невірному визначенні місця резекції) агангліонарної ділянки при оперативному лікуванні. На томість при хірургічному лікуванні використання апарату електрозварювання живих м'яких тканин «Патонмед–3500» дозволило проводити прецизійне розділення тканин та заварювання судин (без гематом) на відміну від перев'язки останніх. В подальшому в клініці запроваджена методика відеолапароскопічно асистована ТЕРТ з встановленням мітки на кишці – що підлягає видаленні, а також ретельної візуалізації стану черевної порожнини на наявність супутніх вад розвитку чи набутих недуг – зокрема калові камінці в апендикулярному паростку які неминуче призведуть до вторинних змін в паростку.

У віддаленому періоді спостереження у 75 (13,71%) встановлені наступні ускладнення: стеноз колоанального анастомозу, закрепи, нетримання калу, рецидивуючий ентероколіт, перианальний дерматит та спайкова непрохідність. У одного (0,18%) пацієнта в післяопераційному періоді мала місце поліорганна недостатність, яку не вдалося скоригувати та дитина померла.

В публікації Кривченя Д. Ю. та спів. (2001) вказано, що ентероколіт залишається основною причиною захворюваності яка складає від 20 до 58% і смертності від 6% до 30% при хворобі Гірсшпрунга, посилаючись на дані Teitelbaum D.H. (1998). Також вказано, що при хворобі Гірсшпрунга ентероколіт є послідовним та прогресуючим процесом недуги кишечника. В зв'язку з цим Teitelbaum D.H. et al. (1998) розробили гістологічну класифікацію стадій ентероколіту при хворобі Гірсшпрунга: стадія I – прогресивна дилятація крипт та накопичення муцину в них; стадія II – ранне запалення крипт (криптит) та до 2–х ізольованих абсцесів у них; стадія III – множинні абсцеси крипт; стадія IV – просвіт кишки заповнений фібринозно–гнійним вмістом, епітелій слизової оболонки вкритий виразками; стадія V – некроз стінки кишки по краю перфорації кишки. Власні клінічні дослідження на основі скарг та фізикального обстеження підтвердили ентероколіт у 289 (52,83%) пацієнтів, а накладення стоми як перший етап оперативного лікування недуги проведено у 232 (42,41%) хворих. На томість гістологічне дослідження проведене у 232 (100%) пацієнтів підтвердило, що II стадія у 42 (18,10%), III стадія 74 (31,90%); IV стадія 78 (33,62%); та V стадія 38 (16,38%). Також підтверджено, що 57 (24,57%) пацієнтів виходячи з клінічних даних мали I стадію яка скоригувалась на етапі підготовки до операції пероральними антибіотиками та ірригацією товстого кишеяника.

На томість в публікації Prytula V.P., Kurtash O.O. (2022) було проаналізовано досвід використання мініінвазивних методів хірургічної корекції ХГ у 221 дитини, із яких 156 (70,59%) пацієнтів перенесли ТЕПТ без лапароскопічної допомоги та 65 (29,41%) дітей перенесли ТЕПТ з лапароскопічною допомогою. Авторами вказано, що у 55 (24,89%) з 221 пацієнта, кишкові проблеми – помірний стеноз колоанального анастомозу без затримки випорожнення (1,81%), запор (4,07%), часткове нетримання калу (9,05%) та ентероколіт (ЕК) (9,96%). Всі ускладнення були ліквідовані консервативними заходами. В наших спостереженнях із 14 пацієнтів, у 3 (21,43%) пацієнтів перенесли ТЕПТ без лапароскопічної допомоги та у 9 (78,57%) ТЕПТ з лапароскопічною асистенцією. Ускладнення мало місце у 4 (28,57%), із яких у вигляді не постійних закрепів у 2 (14,28%) та часткове нетримання калу у 2 (14,28%) нівельовані консервативними заходами.

В підсумку 546 (99,82%) пацієнтів виписані з клініки, а синдром короткої кишки при виписці мав місце у 6 (1,09%) пацієнтів.

Таким чином порівнюючи літературні дані стосовно летальності за даними Damkjær M. et al. (2024) яка складає 0,9%, та власні дані які складають 0,18%, підтверджує, що індивідуалізований підхід до кожного пацієнта та проблеми в цілому дозволив досягти зниження летальності.

Висновки

Верифікація діагнозу ХГ повинна базуватись виходячи з даних скарг на закрепи, анамнезу, ренгенконтрастному дослідженні та доопераційної чи інтраопераційної біопсії товстої кишки. Реконструктивна операція з трансанальним шляхом за Soave–Boley є кращим на сьогодні хірургічним підходом, а в поєднанні з мініінвазивними методиками є найбільш безпечними способами радикальної корекції ХГ у дітей. Своєчасне виявлення та корекція порушень травлення сприяє покращенню функціональних результатів хірургічного лікування ХГ у дітей та якості їх життя.

References

1. Гончар В. В. Лікування ускладнених форм хвороби Гірсшпрунга у дітей. дис... канд. мед. наук: 14.01.09; КМАПО ім. П.Л.Шупика. - К., 2001. – 21.
2. Кривченя Д. Ю., Хурсин В. Н., Притула В. П. Ентероколіт при хворобі Гіршпрунга. Імуногістологічні особливості, патогенез, клініка,

лікування. Український медичний часопис. №5 (25) IX/X 2001. С. 28-32.
3. Рибальченко В.Ф. Аналіз роботи дитячої хірургічної служби України у 2012 році. Хірургія дитячого віку. 2013. № 3., с. 24-33.
4. Хвороба Гіршпрунга, клінічний досвід хірургічного лікування 300 хворих методом первинного анастомоза. Юрченко М.І., Рибальченко В.Ф., Стусик Ю.Р., Урін О.М. // Збірник наукових праць співробітників КМАПО ім. П.Л.Шупика, 2001р. вип.10. Книга. 1. С. 125- 129.
5. Хвороба Гіршпрунга, діти та дорослі: навчально-методичний посібник / Юрченко М.І., Данилов О.А., Толстанов О.К., Рибальченко В.Ф., Русак П.С., Смирнова І.В., Смирнов В.В., Конопліцький В.С. - Житомир – Київ: НМАПО ім. П.Л. Шупика, ВНМУ ім. М.І. Пирогова, 2010. – 298 с.
6. Юрченко М.І., Рибальченко В. Ф. Деклараційний патент України на корисну модель. «Спосіб хірургічного лікування тотального агангліозу товстого кишечнику» № 6760. UA, A61B17/00., Опуб.16.05.2005. Бюл.№5.
7. Avansino JR, Levitt MA (2017). Hirschsprung disease. In Fundamentals of pediatric surgery, 2, Mattei P. et al (eds.). - Springer International Publishing, Cham.: 513–524.
8. Damkjær M, Tan J, Morris JK, Loane M, Given J, Cavero-Carbonell C, Gissler M, Neville AJ, Pierini A, Rissmann A, Tucker D, Garne E. Children with Hirschsprung's disease have high morbidity in the first 5 years of life. Birth Defects Res. 2024 May;116(5):e2338. doi: 10.1002/bdr2.2338. PMID: 38712918.
9. Kembaren, A.G.A., Sutanti. 2025. Hirschsprung's disease: a systematic review. Intisari Sains Medis 16(2): 544-548. DOI: 10.15562/ism.v16i2.2365
10. Prytula V.P., Kurtash O.O. (2022) Long-term outcomes of mini-invasive methods of surgical treatment of hirschprung's disease in children. Lek Obz, 71, 2022, č. 3, s. 111 – 115.

Оверлап-сфінктеропластика при акушерських ушкодженнях анального сфінктера: порівняльний аналіз хірургічних технік

Аксан М.

Національний медичний університет імені О. О. Богомольця,
КМКЛ № 18, м. Київ

Актуальність. Акушерські ушкодження анального сфінктера (OASIS) є серйозним ускладненням фізіологічних пологів, що часто призводить до розвитку анальної інконтиненції, значного зниження якості життя та психо–соціальної дезадаптації жінок репродуктивного віку. Світові дані свідчать про значну варіабельність частоти OASIS (від 0,5% до 11%), що обумовлено як об'єктивними факторами (макросомія плода, інструментальне родорозв'язання), так і рівнем діагностики. Незважаючи на своєчасну первинну реконструкцію, у 33–59% пацієнток розвивається анальна інконтиненція. Вибір оптимальної методики хірургічної корекції (overlap–техніка, техніка "кінець у кінець" та їх комбінація з леваторопластикою) залишається предметом дискусій, що зумовлює необхідність порівняльного аналізу їх ефективності.

Мета. Порівняти результати overlap–сфінктеропластики (з леваторопластикою та без неї) з класичною технікою «кінець у кінець» у жінок з акушерськими ушкодженнями анального сфінктера III–IV ступеня.

Матеріали та методи. У проспективному дослідженні проаналізовано дані 56 пацієнток з акушерськими ушкодженнями анального сфінктера III–IV ступеня за класифікацією Sultan, які пройшли хірургічне лікування у період з 2021 по 2024 рр. Всі пацієнтки були розподілені на 4 групи: група 1 (n=14) – overlap–сфінктеропластика при IIIa ступені; група 2 (n=14) – overlap–сфінктеропластика у поєднанні з леваторопластикою при IIIb–IV ступені; група 3 (n=14) – end–to–end сфінктеропластика при IIIa ступені; група 4 (n=14) – end–to–end сфінктеропластика у поєднанні з леваторопластикою при IIIb–IV ступені. Оцінку результатів лікування проводили шляхом аналізу динаміки показників за шкалою Wexner, опитувальником якості життя SF–36, частоти післяопераційних ускладнень та частоти інконтиненції через 6 місяців після операції. Статистичну обробку даних проводили з використанням програмного пакету IBM SPSS Statistics 27.0.

Результати. 56 пацієнток було включено в дослідження. Середній вік пацієнток становив 29,9 ± 5,1 року. Усі пацієнтки були розподілені на чотири групи: група 1 (n=14) — overlap–сфінктеропластика при IIIa ступені ушкодження; група 2 (n=14) — overlap–сфінктеропластика у поєднанні з леваторопластикою при IIIb–IV ступені; група 3 (n=14) — end–to–end сфінктеропластика при IIIa ступені; група 4 (n=14) — end–to–end сфінктеропластика у поєднанні з леваторопластикою при IIIb–IV ступені. Найбільш виражене покращення функціональних результатів спостерігалося в групах overlap: зниження балів за шкалою Wexner на 75,5% (група 1) та 74,8% (група 2), порівняно з 58,3% (група 3) та 53,5% (група 4). Якість життя за опитувальником SF–36 покращилася більш ніж на 80% у групах overlap, тоді як у групах end–to–end приріст становив лише 45–57%. Частота післяопераційних ускладень була нижчою при використанні overlap–техніки: 14,3% (група 1) та 28,6% (група 2), порівняно з 42,9% (група 3) та 35,7% (група 4). Інконтиненція через 6 місяців після операції зафіксована у 7,1% пацієнток групи 1 та 0% групи 2, порівняно з 21,4% у групах 3 та 4.

Висновки. При хірургічному лікуванні акушерських ушкоджень анального сфінктера виявлено переваги overlap–сфінктеропластики перед класичною технікою «кінець у кінець» щодо відновлення функції континенції та покращення якості життя. Додавання леваторопластики при тяжких ушкодженнях (IIIb–IV ступінь) забезпечує додаткове покращення функціональних результатів, однак супроводжується збільшенням частоти ускладнень. Клінічні результати та якість життя залишаються критично важливими факторами для обґрунтування вибору оптимальної хірургічної техніки. Удосконалення протоколів лікування, зокрема поєднання overlap–техніки з леваторопластикою за показаннями, має призвести до подальшого покращення функціональних результатів та зменшення частоти ускладнень. Проблеми стандартизації хірургічних підходів та необхідність індивідуалізації лікування потребують подальших досліджень з більшою кількістю пацієнток та довшим періодом спостереження.

Застосування новоствореного тензометричного сфінктерометра для оцінки функціонального стану сфінктерного апарату прямої кишки у пацієнтів з поєднаною аноректальною патологією до та після комбінованих операцій з використанням сучасних хірургічних технологій

Балицький В. В., Захараш М. П., Вавринчук М. О.

Вінницький національний медичний університет імені М. І. Пирогова,
Національний медичний університет імені О. О. Богомольця,
Хмельницька обласна лікарня

Актуальність. Оцінка функціонального стану затульного апарату прямої кишки необхідна для порівняння існуючих методів лікування різноманітних захворювань анального каналу і прямої кишки, а також для виявлення механізму анальної інконтиненції та вибору методу її корекції.

Дослідження функції затульного апарату прямої кишки показало, що у всіх пацієнтів з гемороєм перед операцією певною мірою відмічається підвищення внутрішньоанального тиску у спокої та вольового скорочення порівняно із фізіологічною нормою, що найчастіше є компенсаторною реакцією затульного апарату прямої кишки під час випадіння гемороїдальних вузлів. На 5–ту добу після операції у пацієнтів після відкритої та закритої гемороїдектомії відмічається значне зниження тиску у спокої, що свідчить про серйозне порушення функціонального стану внутрішнього сфінктера, а на 15–ту добу після гемороїдектомії у таких пацієнтів не відбувається відновлення функціонального стану зовнішнього сфінктера навіть до виникнення у них транзиторної недостатності анального сфінктера у 31% випадків.

Одним з визначальних патогенетичних механізмів у виникненні анальних тріщин є спазм внутрішнього анального сфінктера, найбільш поширеним методом ліквідації якого є бокова підшкірна сфінктеротомія. Але це втручання не позбавлено цілого ряду недоліків, серед яких у ранньому післяопераційному періоді зустрічаються кровотечі (0,7–35,3%), утворення гематом та абсцесів в ділянці сфінктеротомії (4%), а у віддаленому періоді (від 2–х місяців до 5 років) – анальна інконтиненція у вигляді нетримання газів (0,3–35,1%) та нетримання рідких і щільних калових мас (11,8–23%).

Отже, актуальність проблеми анальної континенції є досить високою і сприяє розробці та впровадженню в клінічну практику нових сучасних і ефективних методів хірургічного лікування різноманітної аноректальної патології, які б мали мінімальний пошкоджуючий вплив на сфінктерний апарат прямої кишки, а також впровадженню сучасних апаратів для анальної манометрії з метою оцінки функціонального стану сфінктерного апарату прямої кишки пацієнтів до та після проведених операцій з приводу різноманітної патології анального каналу і прямої кишки.

Матеріали і методи. Проаналізовані результати анальної манометрії (сфінктерометрії) 56 пацієнтів з різноманітною поєднаною патологією анального каналу і прямої кишки до операцій та через 7, 14 та 30 діб після них з використанням новоствореного сучасного прецензійного тензометричного сфінктерометра.

Результати. Основні показники новоствореної сфінктерометрії (тонус сфінктера, максимальне скорочення, кашльова проба і проба з натужуванням) при найбільш поширених варіантах подвійної та потрійної аноректальної патології у досліджуваних групах характеризуються їх підвищенням перед операцією, зниженням на 7–му добу після операції, з поступовим відновленням усіх сфінктерометричних показників на 14–ту добу після операції і з повним відновленням усіх функцій сфінктера без будь–яких проявів анальної інконтиненції на 30–ту добу післяопераційного періоду.

Висновки. Застосування апарату радіохвильової хірургії "Surgitron", а також апарату високочастотної електрохірургії "KLS Martin" під час комбінованих операцій у пацієнтів з різноманітними варіантами поєднаної аноректальної патології завдяки формуванню тонкого шару коагуляційного некрозу супроводжується найменшим пошкоджуючим впливом на тканини, не порушуючи при цьому затульну функцію сфінктерного апарату прямої кишки, запобігаючи виникненню як транзиторної, так і стійкої анальної інконтиненції.

Хірургічне лікування геморою у поєднанні з іншою аноректальною патологією з використанням комбінації моно– та біполярних високочастотних електрохірургічних технологій

Балицький В.В., Захараш Ю. М., Вавринчук М.О.

Вінницький національний медичний університет імені М.І.Пирогова,
Національний медичний університет імені О. О. Богомольця,
Хмельницька обласна лікарня

Актуальність. Актуальність проблеми поєднаної патології анального каналу і прямої кишки обумовлена на сьогоднішній день стрімко зростаючою впродовж останніх десятиліть поширеністю серед сучасного населення проктологічних захворювань, серед яких питома вага поєднаної патології анального каналу і прямої кишки іноді становить 35–65%. Найбільш часто відзначається поєднання наступних проктологічних нозологій: геморой і анальна тріщина – 21,6–60,7%, геморой і анальна фістула – 9,5–40,1%, геморой і анальний поліп – 8,5–18,4%, геморой і гострий парапроктит – 2,5–9,9%, геморой, анальна тріщина і анальний поліп – 1,1–7,3%, геморой, анальна тріщина і хронічна анальна фістула – 1,7–7,5%. Хірургічне лікування цієї патології вимагає особливо ретельного підходу до вибору тактики та методу лікування поєднаних аноректальних захворювань, які передбачають мінімальний вплив на тканини, запобігаючи виникненню післяопераційних ускладнень.

Матеріали і методи. Проаналізовані результати хірургічного лікування 125 пацієнтів з гемороєм у поєднанні з іншою аноректальною патологією, які були прооперовані у період з січня 2023 року по квітень 2025 року у відділенні проктології КНП «ХОЛ» ХОР та найпоширеніші види комбінацій геморою з іншою патологією анального каналу та прямої кишки.

Для кожного варіанту найбільш поширеної поєднаної аноректальної патології були запропоновані нові методики їх хірургічного лікування з використанням сучасної енергетичної платформи Force Triad.

Результати. В післяопераційному періоді у пацієнтів з аноректальною патологією зустрічалися такі ускладнення після комбінованих операції з використанням сучасної енергетичної платформи Force Triad: набряк анодермальних «містків» – 16 (12,8%); утворення залишкових перианальних шкірних міток – 8 (6,4%); підшкірна гематома – 7 (5,6%). Кровотеч, гострого парапроктиту, стриктур анального каналу та рецидивів захворювань не було виявлено у жодного з пацієнтів.

Висновки. Використання сучасних енергетичних платформ, які поєднують високочастотні моно– та біполярні технології, а також біполярні електротермічні системи є досить комфортним і зручним у роботі хірурга–проктолога та являє собою високоефективний мобільний повноцінний хірургічний комплекс, який дозволяє виконувати комбіновані оперативні втручання з приводу поєднаної аноректальної патології з найменшою кількістю ускладнень.

Застосування енергетичної платформи Force Triad завдяки м`якому впливу на тканини з утворенням тонкого шару карбонізації запобігає утворенню стриктур анального каналу та рубцевих деформацій перианальної ділянки, а також виникненню рецидивів захворювань аноректальної зони, обумовлюючи косметичність та достатньо високу ефективність таких комбінованих операцій.

Біполярна вапоризація в лікуванні хронічного геморою I – II стадії

Білянський Л. С., Волошин І. В.

Національний медичний університет ім. О.О.Богомольця

Актуальність. Сучасні клінічні рекомендації та міжнародні настанови лікування хронічного геморою (ХГ) I – II стадії пропонують застосування консервативної терапії, широкого спектру малоінвазивних (інструментальних) та класичних (традиційних) методів хірургічного втручання. Консервативна терапія в багатьох випадках ефективна, проте не виключає загострень з персистуючими симптомами ХГ, що зумовлює необхідність більш радикальних методів лікування. Серед малоінвазивних методів застосовуються лігування гумовими кільцями, склерозуючі ін'єкції, трансректальна деартеріалізація, методи, термічного впливу: інфрачервона коагуляція, лазерна коагуляція, радіочастотна абляція, біполярна коагуляція, які спрямовані на зменшення кровопостачання гемороїдальних вузлів (ГВ). Проте, переваги тієї чи іншої малоінвазивної методики лікування ХГ I–II ступеня, не доведені, що визначає потребу в подальших дослідженнях. Однією з актуальних технологій термічного впливу на ГВ, є вапоризація (випаровування) тканин, яка довела високу ефективність в судинній хірургії. Ми застосували методику біполярної вапоризації в лікуванні ХГ I–II стадії.

Мета. Оцінити ефективність і безпечність методу біполярної вапоризації (БПВ) для лікування хронічного геморою I–II ступеню.

Матеріали та методи. У дослідження увійшло 32 пацієнти (19 чоловіків і 13 жінок) віком від 19 до 70 років із хронічним гемороєм I–II ступеня, резистентним до консервативного лікування. Тривалість анамнезу ХГ становила від 1 до 20 років, в середньому 6,8±4,5 років. Для проведення БПВ використовувався запропонований та вироблений в Україні біозварювальний генератор ЕК–300М "СВАРМЕД". Основними кінцевими точками були оцінка симптомів геморою, ускладнень, задоволення пацієнтів результатами лікування та частота рецидивів. У дослідження увійшло 10 хворих з хронічним гемороєм IV стадії, яким планувалося виконання гемороїдектомії за методикою Міллігана–Моргана. За згодою хворих під час операції в одному з вузлів перед його видаленням виконували біполярну вапоризацію. Видалений ГВ піддавався гістологічному дослідженню. Покрокові серійні зрізи виконувались перпендикулярно до каналу вапоризації для морфометричної оцінки зони некрозу: з розрахуванням її загальної довжини та максимальної ширини на кожному рівні по осі каналу. Для візуалізації зони некрозу, внаслідок біполярної вапоризації, було побудовано індивідуальні та усереднені 3D–моделі гемороїдальних вузлів на основі гістологічних даних. Для оцінки об'єму зони некрозу після біполярної вапоризації використано геометричне моделювання на основі побудованих 3D–профілів. Оскільки форма некрозу є приблизно осесиметричною, її об'єм розраховували як об'єм тіла обертання профілю ширини навколо осі Z (поздовжньої осі каналу). Для кожного зразка, що мав щонайменше три валідні поперечні виміри ширини, проводили лінійну інтерполяцію, а об'єм обчислювали за формулою:

$$V = \pi \int r(z)^2 \, dz$$

де r(z) – радіус (половина ширини) зони некрозу на відстані z.

Інтегрування виконували чисельно методом трапецій.

Результати. У 100% пацієнтів основними причинами операції були персистуючі кровотечі та/або тромбоз вузлів – 14 (43,8%). Інтраопераційна крововтрата не перевищувала 20 мл (середнє значення 8,3±3,7 мл), середня тривалість процедури становила 44,3±7,1 хвилин. Середня кількість доз кеторолаку на першу добу скдала 1,4±0,9 доз від 1 дози до 4 до, на другу – 1,8 ± 0,8 доз від 1 дози до 3 доз. Середній ліжко–день склав 2,3±0,5 доби (від 2 діб до 3 діб); середній термін втрати працездатності – 5,8±0,7 діб (від 5 діб до 7 діб). На 7–й день після операції біль відчували 65,6% пацієнтів, але його інтенсивність була невисокою (1,62±0,7 бала, p=0,003). Через 6 тижнів і рік жоден хворий на біль не скаржилися. Через рік 96,9% пацієнтів не мали пролапсу, свербіжу чи забруднень, а кровотечі були відсутні у всіх. Задоволення пацієнтів через рік становило в середньому 8,31±0,74 балів. Рецидив виник у 3,1% пацієнтів.

Висновки. Біполярна вапоризація є ефективним і безпечним методом лікування хронічного геморою I–II ступеня, забезпечуючи суттєве зменшення симптомів, мінімальну крововтрату та короткий період відновлення. Метод має високий рівень задоволеності пацієнтів і низький показник рецидивів. Результати дослідження свідчать про високу ефективність і безпечність цього методу, що робить його перспективним напрямком у лікуванні хронічного геморою.

Сучасні підходи в лікуванні пацієнтів з варикозним розширенням вен стравоходу та шлунка

Бойко В. В., Грома В. Г., Моісеєнко А. С.

Інститут загальної та невідкладної хірургії імені В.Т. Зайцева НАМН України, м. Харків,
Харківський національний медичний університет

Актуальність. Кровотеча з варикозно розширених вен (ВРВ) стравоходу та шлунку на тлі портальної гіпертензії (ПГ) в 5–6 разів частіше, ніж при виразковій хворобі буває профузною. Без надання належної висококваліфікованої допомоги у перші 2 роки після кровотечі рецидив захворювання виникає у 50 % – 90 % випадків, половина з яких має ризик летальності.

У нашій країні найбільш загальновизнаною є вичікувальна тактика, а при її безуспішності – оперативне лікування. Лише в кількох центрах використовуються методи ендоскопічного впливу на ВРВ стравоходу і шлунку. Разом з тим, багато питань, пов'язаних як з тактикою лікування цієї категорії пацієнтів, так і з технічними особливостями виконання ендоскопічних втручань, профілактики ускладнень, залишаються не вирішеними.

Матеріали і методи. З початку бойових дій в ДУ «Інститут загальної та невідкладної хірургії імені В.Т. Зайцева НАМН України» обстежено 223 пацієнти з гострою кровотечею з ВРВ стравоходу і шлунку, що склало 15,85 % від загальної кількості госпіталізованих з приводу гострих шлунково–кишкових кровотеч (ГШКК). Факт кровотечі, що триває, ендоскопічно виявлено на момент госпіталізації у 86 випадках. Рецидив кровотечі спостерігали у 31 пацієнта: 12 випадків – під час видалення зонда Блекмору; 19 – при проведенні консервативного лікування, в основному в групі з абстинентним синдромом.

За останні 15 років в нашому закладі простежуються два періоди в організації надання медичної допомоги пацієнтам з ВРВ стравоходу і шлунка на тлі ПГ, в т. ч. ускладненої гострою кровотечею: 1) 2012 р. – впровадження в повсякденну практику ендоскопічної інтравазальної пінної склеротерапії (ЕІПС); 2) 2022 р. – загальна перебудова організаційних принципів надання екстреної медичної допомо-

ги, в т. ч. і пацієнтам з ПГ з початком повномаштабної військової агресії.

Слід зазначити, що в Інституті ендоскопічна інтравазальна та павазальна склеротерапія рідинними розчинами склерозантів впроваджена в повсякденну практику з 2009 року. Головними факторами незадовільних результатів склеротерапії з введенням рідинних склерозантів полягає в розчиненні препарату в об'ємі крові та зниженні діючої концентрації, а з іншого боку – прямий вплив на органи–мішені (легені та ін.), до яких з током крові надходить склерозант.

З 2012 року 892 пацієнтам проведена пінна інтравазальна склеротерапія. У 14,1 % випадків у різних варіаціях було проведено комбіноване лікування, що включало як рентгенхірургічні малоінвазивні втручання (12,6 %), так і попередні відкриті оперативні втручання (1,8 %).

Результати. В наших спостереженнях ендоскопічні методи діагностики та лікування триваючої кровотечі з ВРВ стравоходу та шлунка в комплексі інших інструментальних методів мали першочергове значення.

Найбільш технічно простим і ефективним методом досягнення стійкого гемостазу є подвійне лігування варикса в зоні розриву з ефективністю 78,0 %. Однак його виконання може супроводжуватися складнощами, як то у пацієнтів з невеликим діаметром вариксів та при фіброзі стінки після склеротерапії, а також при великій кількості крові в стравоході та відсутності в ендоскопі каналу додаткової іригації, адже циліндр, приєднаний до кінчика ендоскопа, помітно зменшує поле зору та істотно ускладнює огляд. До того ж, гумові кільця можуть зісковзувати з вени, викликаючи рецидив кровотечі.

Ендоскопічне лігування вариксів нейлоновою петлею за допомогою лігуючого пристрою HX–21 фірми «Olympus» проведене 16 пацієнтам.

Останнє десятиріччя колективом відділення оперативної ендоскопії практично не застосовувалось кліпування кровоточивих вариксів пластиковими кліпсами. Реєстрація та поява в Україні обертових металічних кліпс значно відвищили ефективність цією методики та відповідно поновили зацікавленість ендоскопістів у її застосуванні.

При супутній ерозивній гастропатії особливо ефективно можуть використовуватись гемостатичні порошки на мінеральній основі для місцевого застосування EndoClot+, Hemospray, фібрини та інші біологічні клеї. Але жоден з цих препаратів не зареєстрований в Україні.

В ексквізитних випадках, зазвичай як метод відчаю при неефективності інших методів гемостазу, особливо при профузних кровотечах із шлункових вариксів застосовуємо кліпси Ovesco.

На сьогодні у відділенні оперативної ендоскопії ендоскопічна інтравазальна пінна склеротерапія (міжнародна назва "foam–form" склеротерапія) є базовим методом ерадикації варикозно розширених вен стравоходу і шлунка, як в ургентних так і в планових ситуаціях.

З 2012 р. в перші 2 роки в рівних пропорціях застосовувались рідинна інтравазальна, паравальна і пінна інтравазальна склеротерапії. З роками рідинна склеротерапія (при технічній неможливості проведення пінної склеротерапії) була заміщена на лігування вариксів.

За час бойових дій методиці пінної інтравальної склеротерапії піддано 117 пацієнтів. Абсолютна більшість склеротерапій проводені під внутрішньовенним знечуленням. При необхідності повторного втручання оптимальним терміном вважали 2 – 3 тижневий проміжок між сеансами до повної ерадикації варикозно–розширених вен.

Розподіл відносно кількості сеансів у одного пацієнта має наступний вигляд: один сеанс – 49; два – 41; три – 18; чотири – 7; пять – 2.

Висновки. ЕІПС є надійним ендоскопічним методом зупинки кровотечі (89 %) та високоефективним методом облітерації ВРВ.

ЕІПС ВРВ стравоходу, що проводиться від стравохідно–шлункового переходу в проксимальному напрямку, є методом профілактики у пацієнта ВРВ шлунка.

Можливості максимально інвазивної хірургії в лікуванні місцево розповсюдженого раку прямої та сигмоподібної кишки

Бойко В. В., Криворотько І. В., Моісеєнко А.С., Пєєв С. Б.

Інститут загальної та невідкладної хірургії імені В. Т. Зайцева НАМН України, м. Харків

Актуальність. До теперішнього часу дискутабельним є доцільність та можливість виконання радикальних комбінованих оперативних втручань при місцево розповсюдженому раку прямої та сигмоподібної кишки, частота якого при наявності первинних пухлин складає від 4,6 до 9,7%, а при рецидивних пухлинах – від 15 до 22%. Сучасні досягнення методів діагностики та хіміо–променевої терапії суттєво розширюють можливість хірургічного лікування цієї патології.

Мета. Покращити результати хірургічного лікування хворих з місцево розповсюдженими пухлинами прямої та сигмоподібної кишки, які ускладнені кишково–міхуровими або кишково–піхвовими норицями

Матеріал і методи. В роботі представлений аналіз результатів хірургічного лікування 123 хворих за 15 років, з 2008 по2023рік , з місцево розповсюдженим раком прямої та сигмоподібної кишки, що був ускладнений сечоміхурово–кишковими або піхвовими норицями. Хворі на рак прямої кишки склали 30% (37 пацієнтів), рак сигмоподібної кишки – 70% (86 пацієнтів) при наявності поодиноких метастазів в печінку (16 пацієнтів) та відсутності канцероматозу очеревини у всіх хворих. Були застосовані на-

ступні методи дослідження: клінічні, гістологічні, біохімічні, статистичні.

Результати. Хворі з сечовими кишковими норицями склали більшість – 76 хворих, тоді як хворі з кишково–піхвовими норицями – 40 хворих. Ще у 7 хворих були виявлені комбіновані нориці з проростанням в сечовий міхур та статеві органи у жінок. В групі хворих з сечовими норицями були виконані наступні види комбінованих оперативних втручань , серед яких в 56 випадках – передня резекція прямої кишки (20) або одномоментна резекція сигмоподібної кишки (36) та резекція сечового міхура (49) та сечоводу (7) ; у 35 випадках при кишково–піхвових або комбінованих норицях – резекція прямої або сигмоподібної кишки з гістеректомією та резекцією сечового міхура (29) та сечоводу (6) , в 4 випадках – екстирпація прямої кишки з простатектомією та резекцією обох сечоводів. У разі збереження сфінктеру прямої кишки було можливим виконання сфінктерозберігаючих операцій, причому одномоментні операції були в 69 , а двохмоментні – у 34 випадках. Кількість анатомічних структур, що були резектовані склала 2,7 ±0,7, а середня кількість накладених міжорганних анастомозів склала 1,5±0,4.

Статистичний аналіз ризику появи ускладнень неспроможності анастомозів в післяопераційному періоді довів, що факторами ризику появи даного ускладнення є наступні: чоловіча стать, клінічні ознаки кишкової непрохідності, гіпопротеінемія нижче 50 г/л, рівень альбуміну крові нижче 30%, рівень гемоглобіну крові нижче 100 г/л, кількість анастомозів більше 3, також підвищений рівень екскреції амінокислоти оксипроліна з сечею більше 60 мг за добу.

Гістологічне дослідження препаратів підтвердило наявність пухлинних клітин у видалених суміжних органах у 86% (106 хворих), в 14 % випадків інвазія пухлини відмічена у вигляді запальної інфільтрації суміжного органу. Дослідження краю резекції підтвердило можливість виконання комбінованих оперативних втручань в радикальному обсязі R0 в 92% випадків у 113 хворих.

Висновки. При наявності підтвердженого морфологічно раку прямої або сигмоподібної кишки та формуванні пухлинних міхурових або піхвових нориць, реальна частота істинної інвазії пухлини в суміжні органи складає близько 86 % випадків

Оперативне лікування цієї патології у вигляді комбінованих операцій дозволяє досягти радикальності лікування в 92%,а у випадках поодиноких метастазів – відкриває перспективу подальшого успішного лікування.

Сучасні напрямки хірургічної допомоги хворим із парастомальними грижами

Бойко В. В., Савві С. О., Замятін П. М., Сущенко Е. В., Жидецький В. В., Битяк С. Ю., Новіков Є. А., Лобанов О. С., Скібо О. Ю.

Інститут загальної та невідкладної хірургії імені В. Т. Зайцева НАМН України, м. Харків,
Харківський національний медичний університет

Актуальність. Парастомальні грижі є одним із найпоширеніших ускладнень після формування постійної стоми. Частота виникнення значною мірою залежить від типу сформованої стоми: найвищий ризик спостерігається при термінальній колостомії (4–48 %), дещо нижчий — при петлевій колостомії (0–30,8 %) та термінальній ілеостомії (1,8–28,3 %).

За даними програми ВООЗ «SINDI» кількість стомованих пацієнтів на 1000000 населення становить 100–150 осіб. У Великобританії щорічно накладається 20 000 стом, з яких у половині випадків розвивається парастомальна грижа. У США щорічно реєструється від 87 000 до 135 000 операцій із накладенню стом, приблизно в 20 000–35 000 пацієнтів (30–50%) розвивається парастомальная грижа. На частоту рецидивів параколостомічних гриж впливають додаткові фактори ризику – хронічна обструктивна хвороба легень (ХОХЛ) та ожиріння. Серед основних методів хірургічного лікування парастомальної грижі виділяють первинне ушивання, переміщення стоми та використання сітчастих протезів. Найчастіше застосовують оперативну техніку Шугарбейкера (Sugarbaker), а також «keyhole»-техніку, коли кишка проходить через центральний отвір у сітці, яка потім фіксується до передньої черевної стінки.

Мета. Покращення хірургічного лікування хворих із парастомальними грижами шляхом використання розробленої модіфікованої техники гібридної інтраперитонеальної аллопластики.

Матеріали і методи. У дослідження включено 12 пацієнтів з парастомальними грижами, які перебували на лікуванні у відділенні захворювань стравоходу та шлунково–кишкового тракту ДУ "ІЗНХ ім. В.Т. Зайцева НАМНУ" з січня 2023 по травень 2025 року. Діагноз парастомальної грижі встановлювали на підставі клінічного огляду, а також підтверджували клініко–інструментальними методами: ультразвуковим дослідженням (УЗД) та мультиспіральною комп'ютерною томографією (МСКТ) органів черевної порожнини. Критеріями включення були: наявність сформованої колостоми або ілеостоми, що зумовлює зниження якості життя; підтверджена парастомальна грижа, ускладнена періодичними епізодами утиску та кишкової непрохідності; вік старше 18 років Виключення складали пацієнти з неоперабельними онкологічними процесами, гострими інфекційними ускладненнями або декомпенсова-

ними супутніми захворюваннями, наприклад, ХОХЛ (при ОФВ1/ФЖЕЛ <0,70), а також деменція та інші види психічних захворювань.

В клініці усі пацієнти перенесли герніопластику із застосуванням запропонованої модифікованої техніки «in–lay keyhole» – так звану гібридну аллопластику, яка полягала в тому, що сітчатий протез фіксувався in–lay з попереднім формування внутрішнього кільця навколо кишки та розшаруванням м'язових тканин і подальшою підготовкою тканин для встановлення сітчатого протезу.

Результати. Нами представлено досвід успішного хірургічного лікування хворих із парастомальними грижами за допомогою модифікованої "in–lay keyhole" методики. Попри обмежену вибірку, середній термін спостереження склав 12 місяців, що складає період найбільшого ризику рецидиву захворювання. При цьому, середня тривалість госпіталізації після операції становила 10 ± 2,1 доби.

Слід зазначити, що факторами ризику виникнення рецидиву параколостомічної грижі є фонові захворювання: ХОХЛ та ожиріння. В ході проведеного дослідження становлено, що при виконанні втручання Sugabecker (хворі групи спостереження) наявність ХОХЛ статистично значно збільшує ризик рецидиву параколостомічної грижі з 32% до 75% (p = 0,049). При застосуванні гібридної інтраперитонеальної алопластики (група дослідження) збільшення ризику статистично не значуще (з 4% до 29%, p=0,128). При виконанні операції Sugabecker наявність ожиріння статистично значуще (в 7,313 [1,249; 42,814] разів) збільшує ризик рецидиву параколостомічної грижі, при застосуванні гібридної інтраперитонеальної алопластики збільшення ризику біло статистично не значуще (53% і 10%, 2,0%). У ранньому післяопераційному періоді у 4 (30 %) пацієнтів виникли невеликі ускладнення у вигляді серома — у 3 випадках та поверхневої інфекції — у одного.

Протягом періоду спостереження (в середньому 12 місяців; діапазон: 6–24 міс.) рецидиву парастомальної грижі не було зафіксовано. Жоден пацієнт не мав стенозу стоми чи пов'язаних із цим порушень евакуації.

Незважаючи на обнадійливі результати, для остаточного підтвердження її ефективності необхідні подальші дослідження з більшою вибіркою пацієнтів та тривалішим періодом спостереження.

Висновки. Розроблено нову оперативну методику гибридної интраперитонеальної алопластики параколостомічних гриж III и IV ст., яка є поєднанням натяжної пластики (включає ушивання грижових воріт під діаметр стомованої кишки) та ненатяжної алопластики.

Особливу перевагу гібридна інтраперитонеальна алопластика має для хворих з ХОХЛ та ожирінням, у яких відзначений максимально високий ризик рецидиву.

Виконання оперативного втручання із розробленою технікою гібридної інтраперитонеальної алопластики доцільно проводити з ушиванням отвору в апоневрозі під діаметр стомованої кишки за допомогою шовного матеріалу, що не розсмоктується, з приміщенням сітчастого імплантату інтраперитонеально. Розмір сітки повинен бути підібраний таким чином, щоб він заходив за край швів не менше ніж на 5 см. З метою профілактики спайкового процесу черевної порожнини переважно використовувати композитні імплантати.

Діагностична тактика у постраждалих з торакоабдомінальними пораненями на етапі спеціалізованої хірургічної допомоги

Бойко В. В., Хащина В. О., Мінухін Д. В., Євтушенко Д. О., Кріцак В. В., Ткаченко В. В., Серенко А. А., Корж П. І., Мінухін Б. Д.

Харківський національний медичний університет,
Інститут загальної та невідкладної хірургії імені В. Т. Зайцева НАМН України, м. Харків

Актуальність. З початком повномасштабного вторгнення країни агресора до України відмічається зростання кількості торакоабдомінальних поранень (ТАП) у порівнянні з періодом АТО. Частка ТАП може сягати до 6,4% випадків у структурі проникних поранень. Летальність при ТАП висока та коливається у межах 26,5–32%. Основною причиною смерті є крововтрата та шок (у 75% постраждалих). Основним завданням діагностичних заходів є встановлення наявності ТАП та найшвидше виявлення ушкоджень, що загрожують життю. Повному обсягу діагностиці перешкоджають тяжкий стан поранених та обмеженість часу. На тлі цих чинників відмічається велика кількість діагностичних помилок (24–70%). У підвищенні якості обстеження особливе значення набувають додаткові методи дослідження, такі як неінвазивне ультразвукове дослідження (УЗД) та комп'ютерна томографія (КТ). Ці методи мають високу чутливість і специфічність.

Мета. Визначити діагностичну тактику, а саме послідовність та обсяг додаткових методів дослідження у постраждалих на ТАП на етапі спеціалізованої хірургічної допомоги.

Метеріали та методи. Проведено ретроспективний аналіз 48 постраждалих (військовослужбовців ЗСУ та НГУ) з ТАП, що знаходились на лікуванні у клініці ДУ «ІЗНХ ім. В.Т.Зайцева НАМНУ» з лютого 2022 по лютий 2025 рр.

Для обґрунтування обсягу застосування діагностичних заходів потік постраждалих нами було розділено на 3 групи: 1 (перша) – поранені у тяжкому стані, який обумовлений крововтратою. Усі інструментальні дослідження виконуються на операційному столі. 2 (друга) – поранені середньої важкості з некритичними (не менш ніж 100/60 мм

рт.ст.), цифрами АТ. Цим хворим на фоні інтенсивної консервативної терапії виконують ультрасонографію, рентгенографію, дренування плевральної порожнини, при необхідності торако– або лапароскопію. 3 (третя) група – поранені середньої важкості з незначним порушенням гемодінамики. Цим пацієнтам додатково виконують КТ.

Результати. Під час пошуку абдомінального компонента травми усім хворим нами застосовано УЗД за FAST–протоколом. Чутливість методу у тяжких поранених становила 92,6 %. У разі негативного результату першого УЗД та відсутності вогнепальної рани на черевній стінці постраждалим зі стабільною гемодинамікою проводили КТ ОЧП та ОГК. При такій діагностичній тактиці вдалося виявити недіагностоване раніше пошкодження ОЧП у 5 (10,4%) поранених, стан яких при поступленні розцінювали як нетяжкий. У 6 (12,5 %) постраждалих з субкомпенсованою гемодинамікою при отриманні сумнівних результатів УЗД в умовах операційної виконували лапароцентез з діагностичним перитоніальним лаважем та/ або ПХО вогнепальної рани передньої черевної стінки з встановленням проникаючого характеру поранення.

Для діагностики торакального компонента поранення першим етапом використовували УЗД за FAST–протоколом. При наявності внутрішньо–плевральних ускладнень виконували торакоцентез (45 (93,6 %) випадків). Чутливість УЗД становила 94,1% щодо виявлення пневмотораксу та 98,5% щодо виявлення гемотораксу. Після надання термінової допомоги та стабілізації стану бійців виконувалась КТ ОГК, що дало змогу чітко встановити об'єм ушкодження легень, середостіння, судин. У 4(8,32%) постраждалих з пораненням судин кореня легень протягом 2–4 годин було виконано ургентну торакотомію. Чутливість КТ становила 97,2%.

За результатами клінічного та інструментального обстеження ОГК та ОЧП було допущено 3 (6,2 %) діагностичних помилок.

Усіх постраждалих було прооперовано: у 14 (29,1%) поранених були застосовані мініінвазивні втручання (лапаро– та торакоскопічні), у 34 (70,9 %) виконували традиційні втручання з лапаротомного/торакотомного доступів.

Висновки. Виконання УЗД за FAST–протоколом та КТ ОГК/ОЧП є достатньо швидкими та неінвазивними методами діагностики у постраждалих з ТАП. Дані методи мають високу чутливість та дозволяють значно знизити рівень діагностичних помилок.

Малоінвазивні технології в колоректальній хірургії в роботі проктологічного відділенння Львівського онкоцентру

Бойко Р. Л.
КНП ЛОР ЛОРЛДЦ

Актуальність. Колоректальний рак – одна з головних причин онкологічної смертності в Україні. По рівню захворюваності виходить на перше місце серед онкопатології в Україні.

Малоінвазивні методи (лапароскопія, робот–асистовані технології) спрямовані на оптимізацію післяопераційного відновлення при збереженні онкологічної ефективності.

Мета. Впровадити ці технології в рутинну практику проктологічного відділення

Матеріали і методи. Дизайн: огляд літератури, ретроспективний аналіз випадків у відділенні з 2021 по 2025 рік.

Пацієнти: хворі з локалізованим колоректальним раком, відбір за критеріями без гострих ускладнень.

Методи:

Лапароскопічна геміколектомія, резекція (передня/низька передня резекція, іноді APR, TAMIS).

Передопераційна оцінка: ФКС, КТ, MRI для локалізації пухлини.

Ведення згідно ERAS-протоколу.

Порівняння з відкритими операціями: час операції, крововтрата, період госпіталізації, ускладнення.

Результати. Обсяг методів: лапароскопія становила близько 70% від геміколектомій, резекцій товстого кишечнику; у 80 % передніх резекцій прямої кишки.

Крововтрата: 100–150 мл, операційний час ~3–4 години.

Госпіталізація: 5–7 днів для лапароскопії проти 10–12 днів при класичному доступі.

Післяопераційні ускладнення: інфекційні (4 %), невеликий відсоток конверсій 10 %) .

Онкологічні результати: R0-рівень резекції ≥95 %, локальні рецидиви ~6 %, 5-річне виживання не визначалось.

Переваги MIX: зменшена біль, швидше відновлення перистальтики, менше інфекцій, коротша госпіталізація, еквівалентна онкологічна ефективність.

Виклик: необхідність навчання хірургів, конверсії при складній анатомії або спайках.

У майбутньому — можливе впровадження робот-асистованих систем, про що свідчать успішні результати колег за кордоном, – коротша госпіталізація, менше ускладнень, схожа 5-річна виживаність.

Слід розширити дослідження: порівняльні рандомізовані дослідження, довгострокове функціональне спостереження, стандартизація ERAS-протоколів.

Оптимізація протоколу хірургічного лікування хронічної анальної тріщини: інтегрований підхід до діагностики, лікування та реабілітації

Грицак Л.
Національний медичний університет імені О. О. Богомольця, м. Київ

Актуальність. Хронічна анальна тріщина (ХАТ) залишається однією з найпоширеніших проктологічних патологій, яка супроводжується вираженим больовим синдромом, порушенням дефекації та суттєвим зниженням якості життя пацієнтів. Сучасна хірургічна тактика включає широкий спектр втручань – від малоінвазивних методів до радикальних операцій. Водночас відсутність єдиного стандартизованого підходу до діагностики, вибору оптимальної методики та післяопераційної реабілітації зумовлює значні відмінності у клінічних результатах. Це визначає необхідність розробки інтегрованого протоколу, який поєднує сучасні діагностичні можливості, індивідуалізацію хірургічної тактики та уніфіковану систему післяопераційного відновлення.

Мета. Розробити та оцінити ефективність комплексного протоколу діагностики, лікування і реабілітації пацієнтів із ХАТ з метою підвищення ефективності хірургічного лікування та скорочення терміну відновлення.

Матеріали та методи. У проспективне дослідження було включено 92 пацієнти з ХАТ, які проходили лікування у період з 2021 по 2024 рр. Основна група (n=46) отримувала лікування відповідно до інтегрованого протоколу, що передбачав використання аноскопії та трансанального ультразвукового дослідження для уточнення діагнозу, індивідуалізований вибір методу операції залежно від морфологічних особливостей тріщини, стандартизовану систему післяопераційної аналгезії та програму ранньої реабілітації. Контрольна група (n=46) лікувалася за традиційною схемою. Ефективність оцінювали за динамікою больового синдрому за шкалою VAS, тривалістю госпіталізації, частотою післяопераційних ускладнень, строками відновлення та показниками якості життя (SF–36).

Результати. Запровадження інтегрованого протоколу сприяло достовірному покращенню клінічних результатів. Інтенсивність больового синдрому на 3–й день після операції зменшувалася на 45% у порівнянні з контрольною групою ($p<0,01$). Середня тривалість госпіталізації скоротилася з 4,2±1,3 до 2,1±0,8 доби. Частота післяопераційних ускладнень у пацієнтів основної групи була значно нижчою (6,5% проти 23,9%). Період повного відновлення зменшився з 28,4±6,2 до 18,7±4,3 доби. Крім того, через один місяць після операції пацієнти основної групи демонстрували суттєво кращі показники якості життя за опитувальником SF–36 у порівнянні з традиційним лікуванням.

Висновки. Запропонований інтегрований протокол хірургічного лікування ХАТ дозволяє досягти статистично значущого зниження інтенсивності больового синдрому, скорочення госпіталізації та терміну відновлення, а також зменшення частоти післяопераційних ускладнень. Стандартизація діагностичного алгоритму та індивідуалізація вибору хірургічної тактики сприяють оптимізації лікування, тоді як система ранньої реабілітації забезпечує швидше відновлення функції та покращення якості життя. Впровадження єдиного протоколу може стати важливим етапом у стандартизації надання медичної допомоги пацієнтам із проктологічною патологією.

Фактори ризику неспроможності швів колоректальних анастомозів після одноетапних радикальних операцій з приводу доброякісних та злоякісних захворювань товстого кишечника

Дзюбановський І. Я., Буратинський В. Р., Буратинський Р. В.
Тернопільський національний медичний університет імені І. Я. Горбачевського

Актуальність. Неспроможність швів колоректального анастомозу залишається одним із найсерйозніших ускладнень абдомінальної хірургії, що супроводжується високою летальністю (до 15–20%), значною захворюваністю та необхідністю повторних оперативних втручань. Частота розвитку цього ускладнення коливається від 2–3% при операціях на правих відділах товстого кишечника і до 15–20% при низьких передніх резекціях прямої кишки. Розуміння факторів ризику неспроможності анастомозу є критично важливим для розробки стратегій профілактики та оптимізації періопераційного ведення пацієнтів. Ідентифікація модифікованих факторів ризику дозволяє хірургам впливати на результати лікування шляхом передопераційної підготовки, вибору оптимальної хірургічної техніки та післяопераційного ведення пацієнтів.

Мета. Визначити основні модифіковані та немодифіковані фактори ризику неспроможності швів колоректальних анастомозів після одноетапних радикальних опера-

цій з приводу доброякісних та злоякісних захворювань товстого кишечника.

Матеріали та методи. Проведено ретроспективний аналіз результатів хірургічного лікування 44 пацієнтів, які перенесли одноетапні радикальні операції на товстому кишечнику з формуванням первинного анастомозу. До дослідження включені пацієнти з доброякісними та злоякісними захворюваннями товстого кишечника.

Критерії включення у дослідження: пацієнти віком понад 18 років, одноетапні радикальні операції з формуванням первинного анастомозу, повнота документації клінічних даних, післяопераційне спостереження не менше 30 діб.

Критерії виключення: паліативні операції, багатоетапні втручання, неповнота клінічної документації, втрата для спостереження в ранньому післяопераційному періоді.

Неспроможність анастомозу діагностували на основі клінічних проявів (лихоманка, болі в животі, симптоми перитоніту), лабораторних показників (лейкоцитоз, підвищення С–реактивного білка), інструментальних методів обстеження (КТ з контрастуванням, ендоскопічне дослідження) та інтраопераційних знахідок при повторних втручаннях.

Статистичний аналіз проводили з розрахунком відношення шансів (OR) з 95% довірчими інтервалами (CI) та відносного ризику (RR). Статистична значущість визначалась при $p<0.05$.

Результати. Аналізовані фактори ризику були розподілені на чотири групи: модифіковані передопераційні, операційні, післяопераційні та немодифіковані фактори.

Аналіз модифікованих передопераційних факторів показав, що найбільший вплив на розвиток неспроможності швів анастомозу мають нутритивний статус(гіпопротеїнемія OR–3.74 і гіпотрофія OR–3.05 $p<0.001$), шкідливі звички пацієнтів(OR – 2.46 $p<0.001$) та ожиріння (OR – 2.32 $p<0.001$).

Серед модифікованих операційних факторів недостатнє кровопостачання анастомозу 5.21 (95% довірчий інтервал: 3.82–7.10, $p<0.001$), недостатнє кровопостачання ділянки резекції 4.56 (95% довірчий інтервал: 3.27–6.35, $p<0.001$), відсутність превентивної стоми 3.52 (95% довірчий інтервал: 2.59–4.78, $p<0.001$).

Модифіковані післяопераційні фактори ризику включають порушення гемостазу та оксигенації тканин пов'язані з крововтратою. Масивна гемотрансфузія понад дві дози показала найвищий ризик неспроможності швів анастомозу з відношенням шансів 4.18 (95% довірчий інтервал: 2.87–6.09, $p<0.001$). Виражена анемія з рівнем гемоглобіну менше 90 г/л має відношення шансів 2.83 (95% довірчий інтервал: 2.10–3.81, $p<0.001$), тоді як анемія помірного ступеня з рівнем гемоглобіну 90–110 г/л показує відношення шансів 1.75 (95% довірчий інтервал: 1.27–2.41, $p<0.001$).

Серед немодифікованих передопераційних факторів найбільше значення мають клас за шкалою ASA та коморбідність. Четвертий клас за шкалою ASA показав відношення шансів 3.68 (95% довірчий інтервал: 2.47–5.48, $p<0.001$), індекс коморбідності Чарлсона п'ять і більше балів має відношення шансів 3.53 (95% довірчий інтервал: 2.38–5.24, $p<0.001$), вік вісімдесят років і старше демонструє відношення шансів 2.87 (95% довірчий інтервал: 1.96–4.21, $p<0.001$).

Серед операційних факторів найвищий ризик неспроможності швів включали: відстань пухлини до анального кільця менше п'яти сантиметрів з відношенням шансів 4.16 (95% довірчий інтервал: 3.05–5.67, $p<0.001$) та ургентна операція з відношенням шансів 3.75 (95% довірчий інтервал: 2.82–4.98, $p<0.001$).

Тривалість операції понад 240 хвилин має відношення шансів 3.16 (95% довірчий інтервал: 2.29–4.36, $p<0.001$).

Отримані результати підтверджують багатофакторну природу неспроможності колоректальних анастомозів та демонструють можливості для покращення результатів хірургічного лікування шляхом впливу на модифіковані фактори ризику.

Найбільш значущими модифікованими факторами є порушення нутритивного статусу (гіпопротеїнемія та гіпотрофія) та недостатнє кровопостачання в зоні анастомозу. Це вказує на необхідність ретельної передопераційної підготовки пацієнтів з корекцією білково–енергетичної недостатності та інтраопераційної оцінки життєздатності тканин.

Вплив тривалості операції підкреслює важливість централізації складних колоректальних втручань у спеціалізованих центрах з достатнім обсягом операцій.

Висновки. Розуміння та врахування факторів ризику неспроможності швів у колоректальній хірургії підвищує безпеку та ефективність операційних втручань.

Органозберігаючі та органощадні операції при рецидивних виразках дванадцятипалої кишки після попередніх оперативних втручань на шлунку

Дзюбановський І. Я., Свистун Р. В., Продан А. М., Дзюбановський О. І.

Тернопільський національний медичний університет імені І. Я. Горбачевського

Актуальність. Триває аналіз негативних результатів оперативних втручань котрі зумовлюють необхідність виконання повторних операцій. Показаннями до реконструктивних і органощадних операцій: рецидивні виразки після попередніх операцій; стеноз або деформація вихідного відділу шлунка/цибулини ДПК; наявність ускладнень (кровотеча, пенетрація), які не піддаються ендоскопічному лікуванню; відсутність ефекту від сучасної антисекреторної та антихелікобактерної терапії. Збереження анатомічної цілісності, фізіологічної пейсмекерної саморегуляції пере-

конує в необхідності органозберігаючого підходу в хірургії виразкової хвороби.

Мета. Визначити основні причини рецидивів, ускладнення та типи органощадних і органозберігаючих операцій при рецидивних дуоденальних виразках.

Матеріали та методи. Проведено ретроспективний аналіз результатів хірургічного лікування 119 пацієнтів, які перенесли попередні операційні втручання з приводу ускладнень виразкової хвороби.

Методи дослідження: динамічний ЕФГДС–контроль; іонобалонотензіокінезіографія; локальний шлунковий кровобіг за методом Л.Я. Ковальчука (1984,1987 рр.), тетраполярна реогастрографія; імуноморфологічні дослідження зони виразкової інфільтрації (IgA, IgM, IgG, SIgA); дослідження загального та місцевого гемостазу в умовах геморагії (тканинний тромбопластин); дослідження мікробного обсіювання в умовах перитоніту; оцінка індексу поліморбідності та ризику операції (за критеріями Larsen–Golldmann–Detsky, 1995).

Статистичний аналіз проводили з розрахунком відношення шансів (OR) з 95% довірчими інтервалами (CI) та відносного ризику (RR). Статистична значущість визначалась при p<0.001.

Результати. Аналіз типів перенесених раніше операційних втручань показав, що 84 пацієнтів (70,7%) перенесли вшивання проривної виразки 12–палої кишки, 15 (12,6%) – прошивання кривавлячої виразки. 12 пацієнтів (10%) перенесли в анамнезі СПВ, СТВ з пілоропластикою і 8 (6,7%) – в анамнезі виконана СПВ. Серед ускладнень рецидивних виразок переважали пілородуоденостеноз – 63 (52,9%) та кровотеча з виразки – 24 (20,3%). Характерно, що поєднані ускладнення рецидивної виразки відмічено у 21 (17,6%) пацієнтів. Проаналізовані причини рецидивування, а саме: заниження показів до радикальних і умовно радикальних операційних втручань під час першого втручання; неадекватна дренуюча операція; залишення виразкового субстрату в межах травного каналу і дефекти операційної техніки. Із 119 хворих, виконані наступні реконструктивно–відновні операції органозберігаючого та органощадного характеру: СПВ+ висічення виразки + дуоденопластика – 70 хворих (58,8%), реваготомія з пілоро або дуоденопластикою – 14 пацієнтів (12,7%), СПВ з корпоральною резекцією гастродилятованого сегменту шлунка в поєднанні з пілоро або дуоденопластикою – 25 пацієнтів (21%). Органозберігаючі та органощадні операції виконані у 109 хворих, що складає 91,6% випадків. Лише у 5 (4,2 %) хворих виконана резекція шлунка з Більрот I, і ще 5 (4,2%) виконана резекція шлунка за Гаккер Бальфуром.

Паліативні операції за типом прошивання проривної виразки і прошивання судини на дні кровоточивої виразки за даними однофакторного аналізу найбільш статистично значущі в виникненні рецидиву виразки (заниження показів до радикальних втручань OR=7.32 p<0.001, OR=6.78 p<0.001 відповідно) і залишення виразкового субстрату (OR=6.14 і OR=5.67 p<0.001 відповідно). Були розроблені прогностичні критерії ризику рецидиву виразки, а саме: високий ризик (OR > 3.0), помірний ризик (OR 2.0–3.0), низький ризик (OR < 2.0).

За даними динаміки зміни вмісту SIgA стверджено прогностичні показники тривалості кровотечі (5,7%), раннього (16%), відтермінованого (11,3%) ризику кровотечі, з поширенням деструктивно–некробіотичних процесів на органному рівні, що обгрунтовує активну хірургічну тактику в умовах кровотеч.

Експериментальна модель гастродуоденального перфоративного перитоніту показала, що при тривалості перитоніту до 12 годин вогнищеві моноорганні порушення за типом с–му системної запальної відповіді (зворотній характер), а при бактеріологічному дослідженні ексудату черевної порожнини виявлені аероби та факультативно–анаеробні коки до lg 5 КУО/г, що обгрунтовують розширення показів до радикальних та умовно радикальних операційних втручань, що становить 90,5% при перфоративних виразках.

Морфо–функціональні зміни стінки шлунка в умовах змодельованого пілоро–дуоденального стенозу показали, що процеси декомпенсації спочатку виникають у тілі шлунка і передують аналогічним змінам у його антральному відділі, що обгрунтовує видалення гастродилятованого сегменту шлунка у поєднанні з дренуючою операцією і відновленням пейсмекерного впливу шлунка на дванадцятипалу кишку. Віддалені результати оцінені за A.N. Visick–Komorovsky: відмінні і добрі результати (відсутність скарг – 91%); задовільні – 5,6% ; незадовільні (рецидив захворювання, інвалідність) – 3,4%.

Висновки. У попередженні рецидиву пептичної виразки є перегляд підходів до ургентної хірургії виразкової хвороби у напрямку розширення показань до радикальних та умовно–радикальних операцій на противагу "зашиванням, прошиванням" виразок. Органозберігаючі та органощадні операції дозволяють зберегти пейсмекерну регуляцію шлунка і ДПК, що в перспективі створює умови для попередження дизмоторики пілоро–дуоденальної зони.

Результати застосування індоцианіну зеленого в навігаційній лімфодисекції в хірургії раку шлунка

Добржанський О. Ю., Кондрацький Ю. М., Пепенін М. О., Городецький А. В., Колесник А. В., Шудрак Є. А., Турчак В. О., Козак Є. О.

Національний інститут раку, м. Київ

Актуальність. Радикальна дисекція лімфатичних вузлів є однією з основних онкологічних принципів хірургічного лікування раку шлунка. Лімфаденектомія під контролем флуоресценції індоціаніну зеленого (ICG) довела свою ефективність у підвищенні кількості видалених лімфатичних вузлів під час лапароскопічної гастректомії. Однак довгострокова онкологічна ефективність застосування флуоресцентного контролю в лапароскопічній гастректомії залишається не до кінця з'ясованою.

Мета. Покращити віддалені результати хірургічного лікування раку шлунку

Матеріали та методи. У проспективне одноцентрове рандомізоване клінічне дослідження було включено 172 пацієнта з потенційно резектабельним раком шлунку (cT2–4a, N0/+, M0) у період з січня 2022 року по січень 2023 року. Пацієнтів було рандомізовано 1:1 в групу з застосуванням ICG та без застосування ICG з подальшою лапароскопічною гастректомією. пацієнтам було введено ICG за 2–24 години до початку хірургічного втручання. Первинною кінцевою точкою була кількість видалених лімфатичних вузлів. Вторинними кінцевими точками були трирічна загальна виживаність (OS), трирічна виживаність без рецидиву (DFS) та патерни рецидивів.

Результати. Середня (SD) кількість видалених лімфатичних вузлів була достовірно вищою, ніж у групі без ICG (46,5 (13,9) проти 41,0 (9,3), P<0,001). Трирічна загальна виживаність у групі ICG становила 84,2%, що було достовірно вище, ніж у групі без ICG (71,8%; P=0,015). Трирічна DFS у групах становила 81,4% (ICG) та 68,2% (non–ICG), абсолютна різниця ризиків – 13,2% (P=0,012). Загальна частота рецидивів також була достовірно нижчою у групі ICG (16,5% проти 31,2%; P=0,013). Частота невідповідності при дисекції ЛВ у групі ICG була нижчою (31,8%), ніж у групі без ICG (55,9%; P<0,001), при цьому у пацієнтів з локорегіонарним рецидивом ця частота була суттєво вищою (74,0%), ніж у тих, хто не мав локорегіонарного рецидиву (45,0%; P=0,030).

Висновки. У порівнянні з традиційною лімфаденектомією, лапароскопічна лімфаденектомія під контролем ICG є безпечною та ефективною методикою, що сприяє покращенню виживаності пацієнтів з резектабельним раком шлунка.

Роль ендоскопічних втручань у лікуванні постраждалих із вогнепальними осколковими пораненнями печінки

Дроздова А. Г., Волченко О. В., Шадрін О. В., Руденко С. С., Лєсний В. В.

Обласна клінічна лікарня, м. Харків,
Харківський національний медичний університет

Актуальність. Понад трьох років населення України потерпає від військових дій російського агресора, а отже і кількість постраждалих від вибухових поранень щодня невпинно зростає у геометричній прогресії. Поранення внаслідок вибухів – той тип травм, із якими нам довелося "познайомитися" вже під час війни. Вони представляють собою особливий вид поранення та зазвичай є поєднаними травмами, які виникають у результаті імпульсивного впливу комплексу факторів, що вражають організм. Від початку повномасштабного вторгнення російських військ на територію України щодня перед лікарями різних спеціальностей постають нові професійні виклики, зокрема у лікуванні вогнепальних проникаючих поранень живота. На жаль, українські спеціалісти сьогодні вимушені накопичувати унікальний досвід менеджменту бойової травми [1, 2, 3].

У структурі сучасної бойової абдомінальної травми зростає питома вага вогнепальних поранень печінки, які супроводжуються розвитком тяжких кровотеч, травматичної хвороби та високою летальністю. За даними сучасних авторів пошкодження печінки при проникаючих вогнепальних осколкових пораненнях живота становить 22,4% від загальної кількості травм, а летальність варіюється від 13% до 28% [3].

Великий розмір печінки та відкрите положення під правим реберним краєм роблять її одним із органів, які найчастіше страждають при проникаючих пораненнях живота. Після важкої травми печінки складною проблемою може стати жовчовиток, що буде потребувати вже багатопрофільного ступінчастого лікування. Пошкодження позапечінкового жовчного дерева та жовчного міхура є найпоширенішим наслідком травми печінки та може спостерігатися у 13% пацієнтів. Отже досвід ендоскопічного лікування посттравматичних жовчовитоків є наразі актуальним питанням ургентної хірургії [4, 5, 6].

Мета. Поліпшити результати хірургічного лікування постраждалих із вогнепальними осколковими пораненнями печінки, застосовуючи ендоскопічні методи на етапах лікування для боротьби із жовчовитоком.

Матеріали і методи. Були проаналізовані результати лікування 43 пацієнтів із вибуховими пораненнями, які мали вогнепальні осколкові проникаючі поранення живота із масивним ушкодженням печінки. Усі пацієнти знаходились на лікуванні у хірургічному відділенні КНП ХОР «ОКЛ» протягом 2024–2025 років. Серед пацієнтів жінок було 20 (46,5%), чоловіків – 23 (53,5%). Вік хворих варіював від 27 до 75 років. Усім пацієнтам були виконані загальноклінічні методи дослідження крові та сечі; біохімічні дослідження крові; дослідження показників коагуляційної системи крові; визначення вмісту алкоголю у крові та вміст антитіл до правцевого токсину; мультиспіральна компьютерна томографія (МСКТ) голови, органів грудної клітки, черевної порожнини, тазу; рентгенографія опорно–рухового апарату за наявності показань; консультації суміжних спеціалістів.

Результати. Пацієнти були доставлені до КНП ХОР «ОКЛ» від 1 до 4 годин з моменту отримання вибухового поранення. На момент госпіталізації усі пацієнти перебували у важкому стані. Окрім наявності ран на передній чи бокових черевних стінках, грудній клітці, поперековій ділянці, постраждалі (ті, які були в змозі контактувати) мали скарги на біль у животі та попереку, задишку.

МСКТ була виконана 100% постраждалим: 35 пацієнтам МСКТ була виконана відразу після госпіталізації, іншим 8 (18,6%) – після стабілізації вітальних функцій. Даний метод дослідження дав змогу візуалізувати наявність металевих уламків у черевній порожнині, простежити хід ранового каналу, виявити вільний газ чи рідину у черевній порожнині, заочеревинному просторі, плевральних порожнинах. Чутливість даного методу дослідження при проникаючих пораненнях черевної порожнини та заочеревинного простору становить 78 %.

У структурі пошкоджень лише 2 (4,65%) пацієнти мали ізольоване поранення печінки, інші – 41 пацієнт (95,35%) – мали комбіновані та множинні травми. Так, у 41 (95,35%) випадку, окрім поранення печінки, мали місце осколкові сліпі та наскрізні поранення кінцівок, із них у 17 (39,53%) випадках також були наявні травматичний гемопневмоторакс та пошкодження діафрагми (тобто, мова йшла про торакоабдомінальні поранення), у 17 (39,53%) – поранення шлунку та петель тонкого кишківника, у 9 (20,93%) – поранення одного із відділів ободової кишки, у 6 (13,95%) – пошкодження нирки та заочеревинного простору, у 3 (6,97%) – пошкодження підшлункової залози та заочеревинного простору, у 2 (4,65%) – пошкодження селезінки, у 2 (4,65%) – порушення цілісності кісток тазу.

Для визначення ступеня ураження печінки була використана класифікація Американської асоціації травматологічної хірургії (AAST) (рентгенологічні, інтраопераційні та патоморфологічні критерії для здійснення оцінки). До дослідження увійшли пацієнти із II–IV ступенями важкості пошкодження печінки за класифікацією AAST (I ст. – підкапсульна гематома <10 % поверхні, розрив капсули, паренхіми глибиною <1см; II ст. – під капсульна гематома 10–50 % поверхні, внутрішньопечінкова гематома <10 см у діаметрі, розрив паренхіми глибиною 1–3 см, довжиною <10 см; III ст. – підкапсульна гематома >50 % поверхні, внутрішньопечінкова гематома >10 см, розрив паренхіми глибиною >3 см; IV ст. – розрив паренхіми охоплює 25–75 % частки печінки або 1–3 сегменти в окремій частці; V ст. – розрив паренхіми більше 75 % частки печінки або більше 3 сегментів в окремій частці, ушкодження позапечінкових вен, центральних, великих печінкових вен, відрив печінки) [7].

Слід сказати, що об'єм кожного оперативного втручання залежав від конкретної клінічної ситуації, не порушуючи тактики «Damage control surgery». У всіх випадках були виконані лапаротомія та щільна тампонада («пакінг») печінки після її ручного стиснення. При пошкодженнях печінки III та IV ступеня у 28 (65,11%) випадках було виконано ушивання рани печінки із залученням пасма чепця на ніжці та щільна тампонада печінки. У 21 (48,84%) випадку сторонні тіла (металеві осколки) мали магнітні властивості, тому були видалені інтраопераційно.

Звичайно, що окрім «печінкового етапу» здійснювалось лікування й інших пошкоджень, які мали постраждалі. У 41 випадку були виконані хірургічні обробки ран кінцівок, у 17 випадках – дренування плевральних порожнин по Бюлау, ушивання діафрагми, у 17 – ушивання ран шлунку та тонкого кишківника, у 6 – ушивання ободової кишки, у 3 – обструктивна резекція, у 6 – ушивання рани нирки та евакуація гематоми заочеревинного простору із подальшою його тампонадою. При супутніх пошкодженнях підшлункової залози та наявністю гематоми заочеревинного простору чи чепцевої сумки (3) були додатково виконані тампонада чепцевої сумки та заочеревинного простору. При пошкодженнях селезінки втручання було доповнене спленектомією (2). При пошкодженні кісток тазу (із порушенням цілісності тазового кільця) були виконані щільна тампонада порожнини тазу та відповідні іммобілізаційні заходи (2). У післяопераційному періоді усі пацієнти окрім замісної, інфузійної, знеболюючої та антибактеріальної терапії, отримували також антисекреторні, гепатопротекторні, спазмолітичні та прокінетичні засоби.

У 15 (34,88%) пацієнтів (лише III та IV ступеня за класифікацією AAST) на 3–6 добу післяопераційного періоду був діагностований жовчовиток (правий підпечінковий простір). Добовий дебет у даної категорії пацієнтів спостерігався від 350 мл до 700 мл у ділянці дренування підпечінкового простору (за дренажем або паратрубково), жовтяниці шкірних покривів при цьому не спостерігалось. Пацієнтам даної групи (після компенсації вітальних функцій) була виконана ендоскопічна ретроградна холангіопанкреатографія (ЕРХПГ) для визначення стану біліарного тракту, а також ендоскопічна папілосфінктеротомія (ЕПСТ) із подальшим стентуванням холедоха з метою біліарної декомпресії. Транспапілярне стентування виконували за допомогою пластикових стентів діаметром від 2,5 до 4,0 мм.

Із 15 пацієнтів у 1 розвинулась кровотеча із папілотомної рани, у 3 – клініко–лабораторні ознаки гострого панкреатиту. За допомогою гемостатичних, антисекреторних та інфузійних засобів вдалось впоратись у всіх перерахованих випадках консервативно.

Окрім жовчовитоку, у післяопераційному періоді у 3 пацієнтів розвинувся посттравматичний гепатит, у 2 – важкий післяопераційний панкреатит, у 2 – синдром поліорганної недостатності.

Висновки. Хоча об'єм операційного втручання при вогнепальних осколкових пораненнях печінки повинен бути строго диференційованим відповідно до тяжкості пошкодження органа, показників гемодинаміки, інтенсивності кровотечі та спрямованим, перш за все, на забезпечення гемостазу з мінімальним для постраждалого життєвим ризиком, ендоскопічні методи втручань є корисним як діагностичним, так і хірургічним інструментом для безпечного лікування уражень жовчних проток після важкої травми печінки та мають бути частиною багатопрофільного алгоритму лікування.

Сучасні аспекти лікування рідкісних форм хронічного панкреатиту

Дронов О. І., Бакунець Ю. П.

Національний медичний університет імені О.О. Богомольця, м. Київ

Актуальність. Згідно даних ВООЗ, щорічно кількість хворих з хронічним панкреатитом постійно зростає. Розповсюдженість хронічного панкреатиту в світі складає від 14 до 40 випадків на 100 тис. населення. Хронічний панкреатит, а особливо його рідкісні форми, за частотою виникнення, тяжкістю клінічного перебігу, труднощами діагностики та лікування, займають одне з провідних місць серед патологій органів травної системи. До рідкісних форм хронічного панкреатиту відносять парадуоденальний (groove) панкреатит (ПП) та аутоімунний панкреатит (АІП).

Мета. Покращити результати лікування пацієнтів з ПП та АІП шляхом удосконалення діагностичного алгоритму та лікувальної тактики.

Методи та матеріали. В роботі проведений аналіз результатів лікування 21 хворого з АІП та 22 хворих з ПП в період з 2003 по 2023 роки.

Усім пацієнтам виконували комп'ютерну томографію, магнітно–резонансну томографію з панкреатохолангіографією для визначення поширеності фіброзно–склеротичного процесу підшлункової залози (ПЗ), виявлення аутоімунного ураженя інших органів, визначення стану протокової системи. Серед 22 хворих з ПП чиста форма спостерігалася у 5 (22,7%) пацієнтів, сегментарна форма – у 17 (77,2%) пацієнтів. Серед 21 хворого з АІП вогнищева форма була виявлена у 5 (24%) пацієнтів, сегментарна форма – у 7 (33%) пацієнтів, дифузна форма – у 9 (43%) пацієнтів. АІП 1 типу діагностовано у 15 (72%) пацієнтів, 2 типу – у 6 (28%) пацієнтів. Ізольований аутоімунний панкреатит спостерігався у 16 (76%) хворих, синдромальне аутоімунне запалення IgG4–RD спостерігалось у 5 (24%) хворих, з них у 3 (60%) випадках виявлено склерозуючий холангіт, у 1 (20%) випадку – інтраабдомінальне ураження лімфатичних вузлів, ще в 1 (20%) випадку – тиреоїдит Ріделя.

Усім пацієнтам з ПП виконувалися оперативні втручання. Серед 17 хворих з сегментарною формою ПП 2 (11,8%) хворим була виконана панкреатодуоденальна резекція (ПДР) по Whipple, 10 (58,8%) хворим – ПДР по Traverso–Longmire, 5 (29,4%) хворим – ПДР по Nakao. Пацієнтам з чистою формою ПП була виконана панкреатозберігаюча резекція дванадцятипалої кишки. Ефективність лікування оцінювалася клінічно (відсутність або зменшення больового синдрому) та об'єктивно (зменшення рівня цукру крові та підвищення рівня еластази калу).

Усім хворим, у кого було діагностовано АІП, лікування розпочинали з преднізолону 40 мг/день протягом 4 тижнів з подальшим поступовим зниженням до 5 мг/тиждень. Відповідь від лікування оцінювали клінічно та об'єктивно за рівнем IgG4 у сироватці крові, повторним візуалізаційним контролем, під час та після 4–тижневого курсу лікування. Для випадків стійких до стероїдів, використовували імуномодулятори (тобто азатіоприн) або ритуксимаб. При неефективності консервативного лікування та розвитку хірургічних ускладнень хворим було виконано різноманітні оперативні втручання. Було прооперовано 5 (23,8%) хворих, з них 3 (60%) пацієнтам виконано гепатикоєюностомію на Ру–петлі, що було пов'язано з наявністю тубулярного стенозу холедоха та 2 (40%) пацієнтам – резекційні оперативні втручання, а саме 1 (20%) пацієнту – панкреатодуоденальну резекцію та ще 1 (20%) пацієнту – операцію Фрея.

Результати. У 5 пацієнтів з підозрою на АІП після оцінки критеріїв HISORt було верифіковано рак підшлункової залози та змінено лікування.

У хворих з ПП після проведення оперативних втручань прогерування хронічного панкреатиту не спостерігали.

Рецидив аутоімунного панкреатиту спостерігали у 12 пацієнтів, з них було 10 (83,3%) пацієнтів з АІП 1 типу та 2 (16,7%) хворих з АІП 2 типу. Ознаками рецидиву АІП були відхилення в лабораторних показниках та результати інструментальних методів дослідження. Рецидив АІП спостерігали у пацієнтів із ураженням проксимальних жовчних протоків, дифузним ураженням підшлункової залози,

стійко підвищеним рівнем IgG4 після індукції стероїдами, відстроченою рентгенологічною ремісією та захворюванням двох або більше органів. Підвищені сироваткові рівні IgG, IgG4 та еозинофілія вказували на рецидив IgG4–RD. У пацієнтів з рецидивом АІП проводили повторну індукцію стероїдами, що виявилася дуже ефективною з досягненням високих показників ремісії, а саме у 8 (80%) з 10 пацієнтів з АІП 1 типу та у 2 (100%) з 2 пацієнтів з АІП 2 типу.

Висновки. Рубцева індурація та поява кіст в ектопованій ПЗ пояснює в ній перебіг хронічного панкреатиту. Тривале консервативне лікування чистої форми ПП може призвести до розвитку та прогресування хронічного панкреатиту в ортотопічній ПЗ, що може позбавити пацієнтів можливості збереження підшлункової залози. Панкреатодуоденальна резекція (ПДР) є надмірним лікуванням чистої форми ПП, оскільки при ній видаляється незмінена паренхіма голівки ПЗ. Оптимальним варіантом хірургічного лікування чистої форми є панкреатозберігаюча резекція дванадцятипалої кишки. Оптимальним варіантом хірургічного лікування сегментарної форми ПП є виконання пілорозберігаючої ПДР. Аутоімунний панкреатит — це рідкісне захворювання, яке тяжко діагностується та включає хронічне запалення ПЗ з звуженням головної панкреатичної протоки. Більшість пацієнтів, у яких відсутні ускладнення мають чудову відповідь на терапію кортикостероїдами. У деяких випадках можливе застосування імуномодуляторів. Ритуксимаб є ефективним та новим засобом лікування у випадках стійких до стероїдів. Необхідні подальші дослідження для визначення оптимальної дози та тривалості медикаментозної терапії при розвитку рецидиву.

Топографічна стратифікація поширення гнійно–некротичного процесу у хворих з некротичним панкреатитом

Дронов О. І., Ковальська І. О., Горлач А. І., Щигель І. А., Костюкевич В. О.

Національний медичний університет імені О. О. Богомольця, м. Київ

Актуальність. Ускладнені форми некротичного панкреатиту супроводжуються прогресуючим поширенням гнійно–некротичного процесу. Стандартизація опису анатомо–топографічного поширення інфекції має ключове значення для вибору хірургічної тактики.

Мета. Розробити топографічну модель стратифікації поширення гнійно–некротичного процесу у пацієнтів з некротичним панкреатитом для персоніфікації хірургічної тактики.

Матеріали та методи. Було розроблено зональну та рівневу класифікацію поширення некротичного процесу, яка включає:

– Зони уряження (A – D): A – інтрапанкреатчина; B – перипанкреатчина; C – периферична ретроперитонеальна; D – інтра–, транс–, та етекстраабломінальна.

– Рівні розповсюдження (I–III): відповідають масштабам ураження в межах зазначених зон.

Для зони A додатково використовувались параметри:

– L – локалізація (L1 – цефало–цервікальна, L2 – корпо–каудальна, L3 – комбінована),

– N – об'єм некрозу (N1 ≤30%, N2 >30%),

– D – синдром роз'єднаної головної панкреатичної протоки (D0 – відсутній, D1 – присутній),

– R – резидуальна паренхіма (R1 <30%, R2 ≥30%).

Результати. У процесі дослідження була запропонована нова стратифікаційна модель, що базується на анатомо–топографічному підході до оцінки поширення гнійно–некротичного процесу у пацієнтів на гострий некротичний панкреатит. Вона дозволила стандартизувати опис поширення інфекції, що зазвичай починається в зоні підшлункової залози то поступово охоплює навколишні анатомічні простори – спочатку заочеревинний простір, згодом, за певних умов, може розповсюдитись за межі черевної порожнини. Запропонована стратифікація забезпечить можливість чітко визначати на лише локалізацію ураження, але й обсяг інфекційного процесу, відповідно до рівнів його розповсюдження. Це дозволило розмежувати типові клінічні ситуації: від ізольованого вогнища некрозу в межах панкреатичної паренхіми до випадків із залученням віддалених зон (наприклад, плевральної порожнини, тазової клітковини тощо). На основі цієї моделі були сформовані чіткі комп'ютерно–томографічні орієнтири для вибору хірургічної тактики з урахуванням ключових детермінант – таких як наявність або відсутність синдрому роз'єднаної головної панкреатичної протоки і об'єм резидуальної життєздатної панкреатичної паренхіми. Це, у свою чергу, дозволяє індивідуалізувати підхід до хірургічного втручання залежно від клініко–анатомічної ситуації, тим самим покращити результати лікування та знизити ризики ускладнень.

Висновки. Топографічна стратифікація гнійно–некротичного процесу у пацієнтів з гострим панкреатитом забезпечує основу для стандартизації хірургічного підходу, враховуючи анатомо–топографічні характеристики, об'єм ураження, наявність синдрому роз'єднаної головної панкреатичної протоки та об'єм резидуальної панкреатичної паренхіми.

Персоніфіковане застосування цієї моделі сприяє оптимізації вибору доступу та типу оперативного втручання.

Черевно–анальна резекція прямої кишки з резекцією внутрішнього сфінктера у хворих на рак нижньоампулярного відділу прямої кишки

Зінчук О. Г., Колесник А. В., Степан Б. Т., Селюк В. М.

Волинська обласна клінічна лікарня, м. Луцьк

Актуальність. Захворюваність і смертність від раку прямої кишки постійно зростає в багатьох країнах світу, в тому числі і в Україні. П'ятирічна виживаність хворих на рак прямої кишки (РПК) після радикального хірургічного лікування, за даними різних дослідників, становить 45–60%; цей показник протягом останніх десятирічь характеризується стабільністю. В останні роки намітилася тенденція до збільшення 5–річної виживаності після радикального лікування хворих на РПК на 2,5% кожні 5 років відмічають показник 5–річної виживаності на рівні 86,1% після черевно–анальної резекції (ЧАР) прямої кишки (ПК) з резекцією внутрішнього сфінктера при I–IIIстадії РПК нижньоампулярного відділу.

Незважаючи на розробку і вдосконалення різних ад'ювантних і неоад'ювантних засобів, хірургічний метод на теперішній час залишається основним в лікуванні хворих на РПК. Серед багатьох хірургічних проблем провідне місце займає питання про онкологічну доцільність проведення сфінктерозберігаючих операцій при раку нижньоампулярного відділу прямої кишки, зокрема шляхом виконання інтрасфінктерних резекцій. Іншими актуальними проблемами є забезпечення онкологічного радикалізму при місцево розпоширених формах раку товстої кишки, а також виконання розширених оперативних втручань з D_3 і D_4 лімфодисекцією. Окремим напрямком дікування є покращення якості життя оперованих пацієнтів, що досягається шляхом формування тазових товстокишкових резервуарів.

Таким чином, приведені дані свідчать, що розробка безпечних оперативних втручань щодо хворих на рак товстої кишки є актуальною і потребує подальшого удосконалення.

Мета. Покращити якість життя і онкологічний радикалізм оперативних втручань у хворих на рак нижньоампулярного відділу прямої кишки шляхом застосування інтрасфінктерних резекцій прямої кишки.

Матеріали та методи. Робота базуються на вивченні результатів особистого лікування 54 хворих (22 жінок, 32 чоловіків) на рак нижньоампулярного відділу прямої кишки в проктологічному відділенні Волинської обласної клінічної лікарні з 15.01.2010р. по 23.06.2025р. В усіх хворих при оперативному втручанні виконувалася черевно–анальна резекція прямої кишки з парціальною (7 пацієнтів), субтотальною (10 пацієнтів) і тотальною резекцією внутрішнього сфінктера (37 пацієнтів) з низведенням товстої кишки з надлишком після мобілізації селезінкового кута, надлишок відсікався в строки 14–21 днів з формуванням колоанального анастомозу. В усіх пацієнтів з тотальною резекцію внутрішнього сфінктера проведена одномоментна задня сфінктеролеваторо пластика за власною методикою. Всі оперативні втручання виконувалися із застосуванням струменевого гідроскальпеля.

Лікання проводилося у відповідності до уніфікованого клінічного протоколу МОЗ після проведення міждисциплінарного онкологічного консиліуму.

Результати. У 32 (59%) пацієнтів при первинному огляді діагностовано місцево–поширену форму раку. У 3 хворих оперативне лікування включало одномоментне видалення солітарних метастазів в печінку. Планові оперативні втручання проведені 53 хворим, ургентні (внаслідок гострої кровотечі з поліповидного раку) – 1. При проведенні оперативних втручань основна увага приділялася онкологічному радикалізму, збереженню природнього пасажу товстокишкового вмісту та зменшенню гнійно–септичних ускладнень. Післяопераційна летальність в групі досліджуваних хворих не спостерігалась. Ранні післяопераційні ускладнення спостерігались у 5 пацієнтів (нижньодольова пневмонія, специфічна ковід–пневмонія, постпроменевий гнійний тазовий целюліт). У віддаленому післяопераційному періоді у 2 пацієнтів виникла декомпесована кишкова непрохідність (внаслідок злукової хвороби та завороту тонкої кишки навколо брижі низведеної кишки), яка потребувала проведення оперативних втручань.

Оцінка якості життя хворих та анальної континенції.

Якість життя хворих визначали шляхом анкетного опитування по розробленій шкалі в строки 3–6 і 12–24 місяців після проведення оперативного втручання. Враховували 14 ознак, кожну з яких оцінювали по 3–х бальній системі. Набрані бали сумували, визначали середній показник і порівнювали по групах хворих. Максимальну кількість балів (42) вважали за стандартний показник здорової людини (норма). Отримані дані порівнювали з показниками після ЧАР з демукозацією анального каналу та черевно–промежинної екстирпації прямої кишки з формуванням циркулярної гладком'язевої манжетки.

Ступінь утримання елементів кишкового вмісту визначали по шкалі Williams, при цьому 5 рівнів континенції оцінювали в балах. Середній бал порівнювали в групах оперованих хворих, визначали динаміку росту континенції з бігом часу. При оцінці враховували необхідність постановки очисних клізм з метою випорожнення товстого кишківника.

Висновки. Застосування черевно–анальної резекції прямої кишки з резекцією внутрішнього сфінктера дозволяє вирішити задачу, що полягає в покращенні якості життя хворих на рак нижньоампулярного відділу прямої кишки і відмовитися від черевно–промежинної екстирпації прямої кишки при збереженні онкологічного радикалізму.

Застосування струменевого гідро скальпеля не супроводжується виникненням місцевих рецидивів раку і розвитком гнійно–септичних ускладнень в ранньому і пізньому післяопераційному періоді та забезпечує більш ефективне відновлення функції континенції в порівнянні з черевно–анальною резекцією з демукозаціїю анального каналу та черевно–промежинною екстирпацією прямої кишки з пластичним відновленням замикаючого апарату;

Показами для виконання черевно–анальної резекції з резекцію внутрішнього сфінктера є аденокарцинома нижньоампулярного відділу прямої кишки без інвазії анального сфінктера.

Протипоказання до застосування черевно–анальної резекції з резекцію внутрішнього сфінктера є наявність важкої супутньої патології з неможливістю для хворого перенести тривале оперативне втручання та анатомічний тип крвопостачання товстої кишки з неможливістю сформувати товстокишковий трансплантант достатньої довжини.

Формування тазових товстокишкових резервуарів не приводить до виникнення гнійно–септичних ускладнень і значно покращує якість життя хворих.

Вибір тактики паліативного хірургічного лікування хворих на нерезектабельний рак головки підшлункової залози, ускладнений обструктивною жовтяницею

Колосович І. В., Безродний Б. Г., Ганоль І. В., Нестерук Є. О.

Національний медичний університет імені О. О. Богомольця, м. Київ

Актуальність. Недоліками відкритих операцій усунення біліарної обструкції та дуоденальної непрохідності у хворих на нерезектабельний рак головки підшлункової залози є висока частота післяопераційних ускладнень (до 40%) та летальність (до 15–20%). При встановленні саморозширюваних металевих стентів (Self–Expanding Metal Stents – SEMS) частота ускладнень та летальності коливається в межах 1–3%. Однак при операціях хірургічного шунтування ефективне дренування біліарної системи і шлунку триває понад рік, а SEMS вже через 6 місяців після встановлення піддаються обструкції з розвитком холангіту.

Мета. Покращити результати паліативного хірургічного лікування хворих на нерезектабельний рак головки підшлункової залози ускладнений обструктивною жовтяницею у випадках високого хірургічного та анестезіологічного ризику.

Матеріали та методи. Проаналізовано результати паліативного хірургічного лікування двох груп хворих на нерезектабельний рак головки підшлункової залози ускладнений обструктивною жовтяницею із фізичним статусом градації American Society of Anesthesiologists Physical Status III (ASA–PS III). До ретроспективної когорти (група порівняння), включено 18 хворих, яким біліодигестивне дренування виконано відкритими хірургічними операціями. До проспективної когорти (основна група) включено 26 пацієнтів, яким було виконано ендоскопічні операції стентування біліарної системи з використанням SEMS.

Результати. Тактика лікування хворих полягала у поетапному усуненні обструкції біліарної системи, поліорганної недостатності, дуоденальної непрохідності шляхом реалізації індивідуального плану лікування хворих, розробленого фахівцями мультидисциплінарних лікарських груп. У випадках діагностики у хворих гострого канцероматозного панкреатиту з ознаками гіпертензії головної панкреатичної протоки проводити її транспапілярне дренування із стентуванням загальної жовчної протоки. У пацієнтів із фізичним статусом градації ASA–PS III і індексом Karnofsky ≥70 (2 бали за шкалою Eastern Cooperative Oncology Group) і проведенням хіміотерапії гемцитабіном відмічена тенденція до збільшенням виживаності на 28,2% (p=0,16).

Висновки. Використання з метою відновлення біліодигестивного пасажу жовчі процедури стентування біліарної системи за допомогою SEMS у порівнянні із традиційною хірургічною технологією біліодигестивного шунтування супроводжується зменшенням питомої ваги ускладнень на 52,6% (p=0,0007), а летальності на 31,2% (p=0,01).

Сучасна кріохірургія колоректального раку: 10–річне спостереження

Корпан М. М., Гохвартер Г., Зельнер Ф.
Міжнародний інститут кріохірургії, Рудольфінергаус Клініка, Відень, Австрія,
Національний медичний університет імені О. О. Богомольця, Київ

Актуальність. Передопераційна оцінка колоректального раку (КРР) вимагає комплексного мультимодального підходу, включаючи ендоскопічні, клінічні, рентгенологічні та біохімічні дослідження. Хоча рак товстої та прямої кишки гістологічно схожий, їх часто лікують по–різному залежно від розташування пухлини та стадії. Сучасна кріохірургія успішно застосовується в лікуванні різних злоякісних пухлин, але залишається недостатньо використаною в лікуванні колоректального раку.

Мета. Це клінічне дослідження мало на меті оцінити доцільність та довгострокові результати сучасного кріохірургічного підходу до лікування КРР, зокрема його роль у запобіганні місцевому рецидиву та віддаленому метастазуванню після стандартного оперативного втручання.

Матеріали та методи. Загалом 48 пацієнтів з первинним колоректальним раком (стадії A–D за Dukes) пройшли інтраопераційну кріоабляцію пухлини з подальшою радикальною хірургічною резекцією. У двох пацієнтів спостерігалися віддалені метастази (D за Dukes: кістки та печінка). Кріохірургічні процедури проводилися з використанням універсальної кріохірургічної системи "FreezeForce1" (Pulse Co., Київ, Україна) з контактним кріогенним впливом при –180°C зі стабілізацією температури ±1%. Кожне злоякісне ураження лікували двома циклами заморожування–розморожування за допомогою одного кріозонда з використанням дископодібних наконечників діаметром від 20 до 50 мм. Кожен цикл складався з 60–секундного заморожування з подальшим повним розморожуванням. Усі пацієнти отримували ад'ювантну системну хіміотерапію та кріоімунотерапію згідно з планом медичного призначення.

Результати. Усі 48 пацієнтів пройшли 10–річне спостереження. Це дослідження вперше представляє довгострокові клінічні дані щодо інтраопераційної кріоабляції в поєднанні з радикальною резекцією як при неметастатичному (n=46), так і при метастатичному (n=2) колоректальному раку. Інтраопераційної або післяопераційної смертності не було. Процедура була технічно можливою у всіх випадках. Ділянки пухлини після кріоабляції виглядали гіпоехогенними або гіподенсними, іноді з центральною кальцифікацією. Повної терапевтичної відповіді було досягнуто у 97,9% пацієнтів, без рецидиву або віддаленого метастазування протягом 10–річного періоду спостереження.

Висновок. Наші результати свідчать про те, що інтраопераційна кріоабляція з подальшою радикальною хірургічною резекцією має лікувальний потенціал для первинного колоректального раку. Критичні процедурні параметри включають точну кріогенну експозицію при температурі –180°C з контролем температури ±1%. Ця малоінвазивна методика може служити ефективним додатковим втручанням для запобігання місцевому рецидиву та віддаленим метастазам. Ми очікуємо, що такі кріохірургічні методи стануть частиною рутинних протоколів лікування колоректального раку в майбутньому.

Хірургічна тактика у хворих на колоректальний рак похилого та старечого віку, ускладненого гострою кишковою непрохідністю

Меркулов А. О, Чемадура В. Ю., Зеленова Г. В., Ткач С. В., Догадайло О.І ., Радченко М. В.
Інститут загальної та невідкладної хірургії імені В. Т. Зайцева, м. Харків

Актуальність. Основний контингент хворих на колоректальний рак становлять особи старших вікових груп, причому, 52–88% з них надходять у хірургічні стаціонари з ускладненими формами цього захворювання. Хірургічний метод залишається основним у лікуванні хворих на рак товстої кишки, ускладненим кишковою непрохідністю. У даний час не викликає сумнівів доцільність використання різних комбінованих методів лікування, особливо у хворих на рак товстої кишки, що обтурує. Декомпресія кишечника за допомогою малоінвазивних втручань розвантажує проксимальні відділи товстої кишки, а мінімальні терміни реабілітації дозволяють застосувати весь комплекс обстежень.

Мета. Запропонувати оптимальну хірургічну тактику лікування хворих похилого та старечого віку на рак товстої кишки, ускладненим кишковою непрохідністю.

Матеріали та методи. В основу роботи покладено результати обстеження та лікування 145 хворих похилого та старечого віку з субкомпенсованими та декоменсованими формами лівосторонньої товстокишкової непрохідності пухлинного генезу. До дослідження увійшли хворі обох статевих та різних вікових груп, віком від 60 до 90 років. Чоловіки – 73 (50,4%), жінки – 72 (49,6%)

Пацієнтів поділили на 3 групи, залежно від вибору тактики лікування: група I – 52 пацієнти, яким, після встановлення діагнозу гостра товстокишкова непрохідність та від-

сутності позитивного ефекту від консервативної терапії, за екстреними показаннями виконувались оперативні втручання лапаротомним доступом з видаленням обтуруючої пухлини та формуванням кінцевої колостоми; група II – 51 пацієнт, яким після встановлення діагнозу та відсутності позитивного ефекту від консервативної терапії за екстреними показаннями виконувались оперативні втручання з міні–доступу у обсязі колостомії з метою малоінвазивної декомпресії; група III – 42 пацієнти, яким для лікування кишкової непрохідності, за відсутності позитивного ефекту від консервативної терапії, виконувалася малоінвазивна декомпресія кишечника – колоректальне стентування.

Результати. У групі I середній час з моменту вступу до оперативного втручання був 5,25±0,61 години. Враховуючи локалізацію пухлинного процесу, у лівій половині ободової кишки виконувалася операція типу Гартмана з формуванням кінцевої колостоми. У 8 хворих (15,4%) виявлено метастази в печінку, у 3 (5,8%) у легені та у 1 (1,9%) у головний мозок. У зв'язку із тяжкістю стану хворих від операції на печінці утрималися. Після завершення операції виконувалася декомпресія тонкої кишки за допомогою зонда. Час оперативного втручання у середньому становив 101,15±9,16 хвилин. Таким чином, умовно радикальні операції за екстреними показаннями вдалося виконати лише у 40 (76,9%), а симптоматичні – у 12 (23,1%) хворих. Необхідно відзначити, що виявити наявність віддалених метастазів на діагностичному етапі вийшло лише у 5 (9,6%) хворих, після оперативного втручання у 8 (15,4%) хворих, а після дообстеження в післяопераційному періоді з п'ятої по сьому добу у 12 (23,1%) хворих. Летальність у цій групі становила 9 (17,3%) випадків. Так гнійно–септичні ускладнення спричинили смерть у 6 (11,5%) випадках, гостра серцево–судинна недостатність та нозокоміальна пневмонія на тлі ШВЛ – у 2 (3,8%) випадках та ТЕЛА – у 1 (1,9%) випадку.

Середній час від моменту надходження до оперативного втручання становив у пацієнтів II групи склав 5,27±0,57 години. Враховуючи локалізацію пухлинного процесу, виконувалося формування колостоми з міні–доступу. Час оперативного втручання у середньому становив 50,78±6,58 хвилин.

На діагностичному етапі віддалені метастази до печінки виявлено у 4 (7,8%) хворих. Однак, після стабілізації стану, при більш ретельному обстеженні, вийшло, що метастази в печінці мали місце у 9 (17,6%) випадках, легені – у 4 (7,8%) випадках та головний мозок – у 2 (3,9%) випадках. Таким чином, у 11 (21,6%) випадках віддалені метастази виявлені лише на 5–7 добу. Летальність у цій групі становила 13,7% у 7 випадках. Гостра серцево–судинна недостатність та нозокоміальна пневмонія на фоні тривалої ШВЛ були у 5 (9,8%) хворих та ТЕЛА – у 2 (3,9%) хворих.

Середній час від моменту надходження до виконання стентування у пацієнтів III групи становив 5,02±0,56 години. Всім хворим маніпуляція виконувалася під анестезіологічним моніторингом із застосуванням внутрішньовенної седації. Середній час виконання оперативного втручання становив 53,93±6,46 хвилин. Технічний успіх постановки стенту досягнуто у 100% випадків. Отриманий результат пов'язуємо з попередньою ретельною оцінкою пухлинного стенозу, протяжності пухлини та можливості проведення провідника.

Летальність у цій групі становила 5 випадків (11,9%), таким чином, клінічний успіх становив 88,1%. У 3 (7,1%) спостереженнях при установці колоректального стенту відбулася кровотеча з пухлини. Хворим в екстреному порядку була виконана операція Гартмана, але, незважаючи на це в післяопераційному періоді, на тлі наростання синдрому поліорганної недостатності пацієнти померли. У 2–х (4,8%) пацієнтів під час стентування відбулася перфорація стінки кишки в області пухлини кишки, що розпадається. В екстреному порядку виконано оперативне втручання – обструктивна резекція з формуванням колостоми.

При порівнянні ускладнень у групах отримали дуже показові дані. Так загальна кількість ускладнень групи I склала 30 (57,6%), групи II – 22 (43,1%) та у групі III – 12 (28,6%). Виходить, що кількість ускладнень у групі I у 2 рази більша, ніж у групі III та у 1,34 рази більша, ніж у групі II.

Висновки. Застосування колоректальних стентів у лікуванні хворих похилого та старечого віку з субкомпенсованими та декомпенсованими формами кишкової непрохідності пухлинного генезу, дозволяє запобігти розвитку синдрому внутрішньочеревної гіпертензії, зменшує анестезіологічні ризики, знижує кількість ускладнень та несприятливих наслідків, покращуючи якість життя цієї групи хворих.

Переваги використання програми ERAS для лікування колоректального раку у пацієнтів похилого та старечого віку

Пархоменко К. Ю., Фірсик Т. М., Супліченко М. В., Паюнов К. Є., Божко О. П., Прокопенко К. А.
Міська клінічна багатопрофільна лікарня № 25, м. Харків

Актуальність. Курс розвитку колоректальної хірургії за останні роки можна описати як реалізацію принципів радикального хірургічного лікування на основі лапароскопічної та роботизованої платформи. За даними Національної всеохоплюючої мережі онкологічних захворювань США (National Comprehensive Cancer Network) тотальна мезоректумектомія (TME) та повна мезоколонектомія з центральною перев'язкою судин (CME/CVL) стали одними з основних варіантів хірургії раку товстої кишки. Проте іноді технічно правильно виконані резекції ободової кишки призводять до ускладненого перебігу післяопераційного періоду. В ході дослідження ми дотримувалися принципів розширеного відновлення після хірургії (Enhanced Recovery After Surgery), що дало змогу досягти зменшення больового синдрому у післяопераційному періоді, знизити ризики післяопераційних ускладнень, скоротити тривалість перебування у стаціонарі та прискорити реабілітацію пацієнтів.

Мета. визначити переваги використання принципів ERAS та лапароскопічних методів лікування колоректального раку у пацієнтів похилого та старечого віку.

Матеріали і методи. Робота представлена ретроспективним аналізом та проспективним дослідженням, до якого було залучено 64 пацієнти з попередньо встановленим (гістологічно підтвердженим) раком товстої кишки. Всі пацієнти знаходилися на лікуванні у КНП «Міська клінічна лікарня №25» Харківської міської ради в період з січня 2023 року до квітня 2025 року. Серед досліджуваних було 38 чоловіків (59,4%) та 26 жінок (40,6%).

До групи досліджуваних увійшли пацієнти від 47 до 86 років, а середній вік склав 72,4. Критеріями включення до дослідження вважали: пухлинна стадія 1–2B, пацієнти з T1N0M0 – T4N1M0. Критеріями виключення із дослідження стали: хворі із супутніми соматичними захворюваннями у стаді декомпенсації, наявність у хворих ниркової, дихальної та печінкової недостатності у стадії суб– та декомпенсації.

Всім пацієнтам була проведена попередня базова оцінка, що включала ряд стандартних лабораторних та інструментальних методів дослідження. До обов'язкового переліку інструментальних методів дослідження віднесли: ЕКГ, спірографія, УЗД серця, пальцеве ректальне дослідження та аноскопія, ректороманоскопія, колоноскопія з біопсією, МСКТ з контрастуванням за онкопротоколом, оцінка мультидисциплінарної комісії. Використання ректороманоскопії має обмеження щодо діагностики раку ободової кишки, проте необхідним для дослідженням розповсюдження раку прямої кишки з подальшою оцінкою довжини культі прямої кишки, що враховується при виборі накладання анастомозу (апаратним методом або екстракорпорально).

Для реалізації стратегії ERAS використовували рекомендації, які були розділені на три блоки: передопераційний блок включав адекватне інформування пацієнта про перебіг всього періоду лікування та підготовку до операції (стандартна периопераційна антибіотикопрофілактика, мультимодальна анестезія та профілактика тромбоемболічних ускладнень); блок оперативних втручань групи досліджуваних включав виконання лапароскопічних методів хірургічного лікування колоректального раку (CME/CVL, TME) та підтримання нормотермії; післяопераційний блок включав оптимальну аналгезію, профілактику розвитку катетер–асоційованої інфекції (за рахунок своєчасного видалення центрального венозного, сечового та епідурального катетерів) та ранню активізацію пацієнтів.

Всі пацієнти були розділені на дві групи: перша група представлена пацієнтами, у яких блок оперативних втручань включав виконання відкритих операцій; у другої групи блок оперативних втручань передбачав використання лапароскопічних методів хірургічного лікування колоректального раку. До показників які оцінювали віднесли: час оперативного втручання, вираженість больового синдрому у післяопераційному періоді, термін відновлення кишкового пасажу, наявність післяопераційних ускладнень, середній термін перебування на стаціонарному лікування.

Результати. Згідно даних літератури, у пацієнтів віком молодше 45 років колоректальний рак становить менше 5%, а середній вік пацієнтів становить 71 рік. У пацієнтів до 50 років частота захворювання у чоловіків та жінок має аналогічні показники, але у подальшому показники захворюваності у чоловіків стають вищими. У нашому дослідженні середній вік пацієнтів склав 72,4, а серед пацієнти чоловічої статі склали 59,4% досліджуваних, що в цілому підтверджує світову статистику. Тривалість оперативного втручання достовірно вища у групі досліджуваних при лапароскопічних методах, ніж при відкритих (152,2 та 125,5 хвилини відповідно, $p<0,05$), однак використання лапароскопічних методик призвело до зниження показника больового синдрому та когнітивних порушень (6,2 бали), у порівнянні з основною групою (8,1 бали). Термін відновлення кишкового пасажу та наявність післяопераційних ускладнень виявилися статистично незначними в обох групах, проте період перебування пацієнтів у стаціонарі вдалось знизити до 8,7 ліжко днів.

Висновки. Вибір тактики хірургічного лікування у пацієнтів літнього віку суттєво впливає на безпосередні результати лікування. В результаті дослідження встановлено, що використання стратегії розширеного відновлення після хірургії (Enhanced Recovery After Surgery), дозволяє досягти зменшення больового синдрому у післяопераційному періоді, знизити ризики післяопераційних ускладнень, скоротити тривалість перебування у стаціонарі та прискорити реабілітацію пацієнтів похилого та старечого віку.

Хірургічна реабілітація хворих з довічною коло– та ілеостомою

Пойда О. І., Мельник В. М.

Національний медичний університет імені О. О. Богомольця, м. Київ

Актуальність. Довічну колостому формують після екстирпації прямої кишки у 22,1–28,8% пацієнтів, оперованих з приводу раку, а довічну ілеостому (за Бруком) – після колектомії та екстирпації прямої кишки – у 17,7–25% пацієнтів, оперованих, преважно, з приводу запальних захворювань товстої кишки. Формування довічних коло–, ілеостом призводить до повної втрати функції тримання, контролю над процесом випорожнення, значного зменшення резервуарно–накопичувальної, всмоктувальної функцій кишкового каналу, зниження якості життя. З метою забезпечення керованості процесом випорожнення при довічній колостомі відомі методи товстокишкових утримуючих конструкцій шляхом зведення ободової кишки на промежину, формування промежинної колостоми, моделювання внутрішнього або зовнішнього сфінктерів прямої кишки. З метою хірургічної реабілітації пацієнтів при довічній ілеостомі формують резервуарні ілеостоми. Евакуація вмісту з порожнини таких резервуарів стає можливою лише шляхом його інтубації через ілеостому. Однак, відомим конструкціям довівчної колостоми та резервуарної ілеостоми властиві технічні труднощі формування, часті відомі післяопераційні ускладнення, незадовільні безпосередні та віддалені функціональні результати.

Матеріали і методи. В клініці розроблено новий метод хірургічної реабілітації пацієнтів з довічною колостомою після екстирпації прямої кишки. Він передбачає формування тазово–промежинної колопластики шляхом створення факторів затримки просування вмісту – фіксованого анатомічного вигину ободової кишки та утримуючого клапана за допомогою серозно–м'язових швів в межах функціонального сергменту ободової кишки, зведення відрізку товстокишкового трансплантату в рану промежини та формування промежинної колостоми. Створена конструкція посилює компонент кишкового тримання, шляхом підвищення спроможності ободової кишки накопичувати та утримувати вміст за рахунок створених факторів затримки, передбачає керованість випорожнення товстої кишки за допомогою методу іригації.

Також розроблено новий метод хірургічної реабілітації пацієнтів з довічною ілеостомою після колектомії та екстирпації прямої кишки, що полягає у використанні способу формування утримуючої резервуарної ілеостоми. Основними особливостями способу є створення анатомо–функціональної конструкції шляхом формування фіксованих вигинів тонкої кишки і утримуючих клапанів знову ж таки за допомогою серозно–м'язових швів. Створена конструкція забезпечує затримку просування вмісту тонкої кишки, а також упорядкованість частоти та характеру випорожнень, що обумовлює покращення процесів кишкового травлення та всмоктування, зменшення втрат хімусу.

В Колопроктологічному центрі України розроблені методи хірургічної реабілітації пацієнтів з коло–, ілеостомами, які були використані у 42 пацієнтів протягом 2002–2024 рр. Жінок було – 23 (54,7%), чоловіків – 19 (45,3%). Вік оперованих пацієнтів становив 21–74 роки.

Спосіб тазово–промежиної колопластики використано у 22 (52,4 % пацієнтів після ектирпації прямої кишки з приводу раку прямої кишки. Утримуючу резервуарну ілеостому формували у 20 (47,6%) пацієнтів після колектомії та екстирпації прямої кишки. Спосіб використовували при хірургічному лікуванні переважно хронічних запальних захворювань товстої кишки.

Функціональні результати розроблених операцій досліджували з перших днів раннього післяопераційного періоду, а їх оцінку проводили через 3, 6, 12 місяців. При цьому використовували метод анкетування, аналіз клінічних даних, рентгенологічний контроль часу просування барію сульфату по товстій і тонкій кишці, особливості його затримки в ділянці створених товстокишкових та тонкокишкових конструкцій.

Результати. Ускладнення, пов'язане з формуванням тазово–промежинної колопластики, а саме, некроз зведеного трансплантату відмічено у 1 (4,5%) хворого. Ускладнення пов'язане з формуванням утримуючої резервуарної ілеостоми, а саме, перитоніт виникло також у 1 (5,0%) хворого. Більшість пацієнтів (70–92,8%) з довічною колостомою в зазначені строки спостереження випорожнення товстої кишки здійснювали методом іригації один раз у дві доби. У хворих з довічною ілеостомою відмічено збільшення часу затримки вмісту в ділянці сформованої конструкції, згущення хімусу, покращення процесів кишкового травлення та всмоктування. Через 12 місяців частота випорожнень ілеостоми у більшості пацієнтів становила 3–4 рази протягом доби, а втрата хімусу – в межах 350–500 мл, постколектомічний синдром I (легкого) ступеня діагностували у 19 (95,2%) оперованих хворих.

Висновок. Використання методу тазово–промежинної колопластики після екстирпації прямої кишки та утримуючої резервуарної ілеостоми після колектоміі та екстирпації прямої кишки дозволяє покращити функціональні результати, медичну, соціально–трудовую реаблітацію, якість життя оперованих хворих.

Хірургічні аспекти родинного аденоматозного поліпозу

Пойда О. І., Мельник В, М.
Національний медичний університет імені О. О. Богомольця, м. Київ

Актуальність. Родинний аденоматозний поліпоз (РАП) – тяжке, генетично детерміноване захворювання, що передається за аутосомно–домінантним типом з виникненням значної кількості тубулярних аденом товстої кишки та інших анатомічних відділів травного каналу [1, 3]. У 50% пацієнтів крім товстої кишки поліпи вражають слизову шлунку а також тонкої кишки [1]. Захворювання виникає досить рідко – у 1 пацієнта на 7000–30000 новонароджених, однак належить до облігатних передракових станів [1, 2]. У зв'язку з цим єдиним методом його лікування є радикальне хірургічне втручання [1, 3].

Матеріали і методи. До хірургічних аспектів РАП відносимо своєчасну діагностику захворювання, в період до виникнення осередків малігнізації, вибір оптимального обсягу радикальної операції та способу її завершення, використання заходів хірургічної реабілітації, профілактику післяопераційних ускладнень, моніторинг у ранньому та пізньому післяопераційному періодах з метою діагностики можливих післяопераційних ускладнень, або рецидивів захворювання та визначення функціональних результатів,.

Для діагностики захворювання використовували загальноклінічні, лабораторні методи, УЗ дослідження органів черевної порожнини, спеціальні методи дослідження товстої та тонкої кишки: проктологічний огляд, колоноілеоскопію, з використанням фотодинамічної діагностики та хромоколоноскопію, іригоскопію, іригографію, ентероскопію, КТ, МРТ–ентероколонографію, гастродуоденоскопію, патгістологічні, а також клініко–генетичні методи дослідження.

Вибір обсягу радикальної операції вважаємо надзвичайно важливим хірургічним аспектом РАП. Оскільки обгрунтування цього вибору значною мірою визначає ризик виникнення рецидиву захворювання та його ускладнень.

У зв'язку з цим перевагу надають колектомії, наднизькій резекції прямої кишки, мукозектомії хірургічного анального каналу до рівня зубчастої лінії. Зазначена операція є достатньо радикальною при враженні захворюванням лише анатомічних відділів товстої кишки. Вона потребує виконання первинного реконструктивно–відновного етапу, оскільки формування кукси прямої кишки після мукозектомії вважаємо недоцільним. При ураженні товстої кишки з наявними поліпами термінальної ділянки тонкої кишки зазначену колектомію, наднизьку передню резекцію прямої кишки, мукозектомію доповнювали резекцією термінальної ділянки тонкої кишки.

Однак, при гострих ускладненнях захворювання, зокрема, профузній кровотечі, тяжких метаболічних порушеннях, обумовлених агресивним перебігом захворювання, обгрунтованим було виконання колектомії з резекцією прямої кишки обструктивного типу, формуванням кукси прямої кишки та ілеостоми за Бруком. В подальшому пацієнтам після резекцій обструктивного типу виконували вторинну реконструктивно–відновну операцію. Оскільки первинна реконструктивно–відновна операція у таких пацієнтів створюватиме значний ризик виникнення тяжких післяопераційних ускладнень.

Пацієнтам з наявними злоякісними пухлинами нижньоампулярного відділу прямої кишки виконували колектомію з екстирпацією прямої кишки, формували довічну ілеостому за Бруком.

Заходи хірургічної реабілітації були спрямовані на попередження виникнення тяжких форм постколектомічного синдрому та синдрому вторинної анальної інконтиненції. Вони передбачали виконання первинних або вторинних реконструктивно–відновних операцій шляхом формування тазового тонкокишкового резервуару та ілеоендоанального анастомозу, а також реконструктивних операцій шляхом формування утримуючої резервуарної ілеостоми. Вторинні реконструктивно–відновні операції виконували пацієнтам після колектомії з резекцією прямої кишки обструктивного типу. При цьому дозавершували радикальний етап хірургічного лікування шляхом виконання резекції кукси прямої кишки та мукозектомії хірургічного анального каналу. Утримуючі довічні резервуарні ілеостоми формували пацієнтам після колектомії та екстирпації прямої кишки.

Профілактику післяопераційних ускладнень здійснювали цілеспрямовано відповідно до встановлених факторів ризику їх виникнення.

В Колопроктологічному центрі України за період з 2005 по 2024 рр. з приводу РАП оперовано 14 пацієнтів: 8 (57,1%) жінок і 6 (42,9 %) чоловіків. Їх вік становив 18–43 роки. Колектомію, наднизьку резекцію прямої кишки, мукозектомію виконано 7 (50,0%) пацієнтам, 2 (14,3%) – додатково було видалено термінальну ділянку тонкої кишки у зв'язку з наявними в ній поліпами. Одночасно цим пацієнтам було виконано первинні реконструктивно–відновні операції з формуванням тазового тонкокишкового резервуару та ілеоендоанального анастомозу. Аналогічні, однак вторинні реконструктивно–відновні операції здійснено 3 (21,4%) пацієнтам через 12–14 місяців після колектомії з резекцією прямої кишки обструктивного типу. Реконструктивні операції, що передбачали формування довічної резервуарної ілеостоми, після колектомії з екстирпацією прямої кишки було виконано 2 (14,3%) пацієнтам. Оцінку функціональних результатів проводили через 1 рік після завершення всіх етапів хірургічного лікування.

Результати. Післяопераційні ускладнення, обумовлені виконанням радикального, реконструктивно–відновного або реконструктивного етапів хірургічного втручання не спостерігались. Випадків післяопераційної летальності не було.

Функціональні результати досліджували з урахуванням наступних основних критеріїв: частоти випорожнень про-

тягом доби, консистенції випорожнень, тривалості транзиту барію сульфату по тонкій кишці, наявності імперативних позивів, випадків анальної інконтиненції. У переважної більшості пацієнтів спостерігались достатньо сприятливі функціональні результати. Так, у 9 (64, 3%) пацієнтів після реконструктивно–відновних операцій частота випорожнень протягом доби становила від 2 до 4 разів, у інших 2 пацієнтів вона була 5–6 разів. Консистенція випорожнень, а також виділень з ілеостоми у всіх пацієнтів була кашоподібною. Періодичні імперативні позиви і випадки анального нетримання виникали лише у 2 (14,3%) пацієнтів після вторинних реконструктивно–відновних операцій. Час просування барію сульфату по тонкій кишці до сформованого резервуару і його затримка в резервуарі становили 4 год. 40 хв. ± 50 хв. та 3 год. 20 хв. ± 30 хв. відповідно. За результатами аносфінктерометрії, з використанням сфінкторометра–тренажера фірми ProMedico, тонус внутрішнього та зовнішнього сфінктерів наближався до показників нижньої межі фізіологічної норми і склав 38,2 ± 5,4 мм рт. ст. та 69,8 ± 4,3 мм рт. ст. відповідно. Завдяки отриманим сприятливим функціональним результатам у 12 (85,7%) пацієнтів мав місце постколектомічний синдром I (легкого) ступеня. У зазначених 12 (85,7%) пацієнтів був відсутній синдром вторинної анальної інконтиненції.

Висновки. Операцією вибору при родинному аденоматозному поліпозі є колектомія, наднизька передня резекція прямої кишки, мукозектомія хірургічного анального каналу.

Важливим заходом реабілітації при хірургічному лікуванні родинного аденоматозного поліпозу є виконання реконструктивно–відновної операції шляхом формування тазового тонкокишкового резервуару та ілеоендоанального анастомозу, а також утримуючої резервуарної ілеостоми.

Однорядні анастомози в колоректальній хірургії

Русин В. І., Чобей С. М., Дутко О. О., Балаж Ю. П., Агій В. В.

Ужгородський національний університет

Актуальність. Основною причиною смерті в колоректальній хірургії є неспроможність міжкишкових анастомозів, частота якої коливається в межах від 3 до 21%, але в середньому складає 9–10%. Серед багаточисельних факторів, які вносять свій вклад у неспроможність анастомозів при хірургії ободової кишки, слід віднести хірургічну техніку. В цілому, усі методи формування товстокишкових анастомозів можна розділити на ручні та апаратні. При цьому дебати про переваги однорядного проти двохрядного, ручного проти апаратного та переваги якого–небудь іншого методу та їх модифікації продовжуться до сьогоднішнього дня.

Мета. Для покращення результатів лікування хворих на пухлинні та непухлинні захворювання ободової кишки, впровадити в клінічну практику оригінальну хірургічну техніку та способи формування анастомозів.

Матеріали та методи. У нашому дослідженні на базі КНП «Закарпатського протипухлинного центру» ЗОР за 2020–2024 рр. товстокишковий анастомоз був сформований у 328 хворих. При цьому використані наступні типи анастомозів: однорядний внутрішньовузликовий анастомоз за розробленою методикою у 76 хворих (23%) (інвагінаційний однорядний ілео–трансверзоанастомоз, патент України № 142293 – у 30 хворих; інвагінаційний однорядний товсто–товстокишковий анастомоз по типу «кінець в кінець», патент України № 142292 – у 22 хворих; інвагінаційний однорядний товсто–товстокишковий анастомоз по типу «кінець в бік», патент України №142691 – у 24 хворих), дворядний ручний анастомоз – у 132 (40%), апаратний циркулярний – у 72 (22%), апаратний лінійний – у 48 (15%) пацієнтів.

Результати. Способи формування кишкових анастомозів перенесені в клінічну практику.

Ми провели аналіз ефективності розробленого способу, частоту ускладнень в ранньому післяопераційному періоді при застосуванні кожного з методів товстокишкових анастомозів.

Найбільше число ускладнень припало на традиційний ручний дворядний анастомоз (9,8%), при цьому у 5 випадках зафіксована неспроможність анастомозу, у 7 пацієнтів – анастомозит. При застосуванні циркулярного апаратного шва неспроможність анастомозу спостерігалась в 2 пацієнтів, а анастомозит – у 4. При використанні лінійних степлерних анастомозів неспроможність анастомозу та анастомозит виникли у 1 та 2 пацієнта відповідно.

Провідну роль в порушенні загоювання кишкового шва належить внутрішньокишковій гіпертензії (ВКГ), яка виникає в результаті порушень моторно–евакуаторної функції органів травлення у післяопераційному періоді. Доведено, що внутрішньокишковий тиск (ВКТ) призводить до локального порушення капілярного кровотоку, змін взаємодії симпатичної та парасимпатичної іннервації, гіпоксії слизової оболонки стінки кишки.

Враховуючи, що визначним чинником є ВКГ, обґрунтованими будуть заходи, спрямовані на зниження або усунення цього фактору в післяопераційному періоді та покращення якісних характеристик кишкового шва. Вони включать в себе прямі (інтубація кишечника, трансанальне дренування) і непрямі (застосування лікарських препаратів) методи декомпресії. Заходи, що підвищують якісні характеристики кишкового шва, полягають у розробці способу формування товстокишкового анастомозу, який забезпечує ви-

сокий рівень механічної міцності та герметичності. Це досягається застосуванням прецизійної техніки операції і сучасного електрообладнання при мобілізації сегментів кишки, що анастомозуються, використанням атравматичного шовного матеріалу, формуванням анастомозу однорядним внутрішньовузловим швом або використанням апаратного шва, використання клейового покриття та герметиків.

Висновки. Найбільше число ранніх післяопераційних ускладнень спостерігалось при використанні традиційного дворядного ручного товстокишкового анастомозу (9,8%) та апаратного циркулярного анастомозу (8,3%).

При використанні циркулярного апаратного шва частота неспроможності анастомозу була менше, як при двохрядному ручному анастомозі (4,5% проти 2,7% відповідно).

Найменша кількість ускладнень притаманна створенню однорядних внутрішньовузлових інвагінаційних анастомозів в запропонованіій оригінальній методиці.

Клінічна ефективність застосування спазмолітиків у пацієнтів з дивертикульозом

Сергієнко О., Чернобай А., Романченко К.

Актуальність. Дивертикулярна хвороба є поширеною патологією товстого кишечника, яка має значну медичну та соціальну значущість. Дивертикулярна хвороба характеризується утворенням поодиноких чи множинних грижоподібних випинань слизової оболонки крізь м'язовий каркас за межі контурів стінки кишки. У більшості осіб має місце неускладнена форма хвороби – дивертикульоз, для якого притаманний субклінічний перебіг із проявами порушень функції кишечника у вигляді нерегулярних випорожнень; пацієнти з дивертикульозом можуть пред'являти скарги на закрепи, здуття живота, періодичний біль в животі різної інтенсивності. У 10–15% хворих розвивається гостра клінічна картина дивертикулярної хвороби, яка зумовлена дивертикулітом та його ускладненнями.

Основними напрямами терапії дивертикульозу є профілактика ускладнень та покращення якості життя пацієнтів. З метою усунення болісних проявів і нормалізації моторної функції товстої кишки при дивертикульозі кишечника застосовують спазмолітичні препарати. Існує декілька незалежних механізмів дії міорелаксації гладких м'язів травного тракту: блокування рецепторів або каналів, які відповідають за транспорт іонів Ca^{2+}; блокування активності 5–НТ–рецепторів, зокрема підтипів, які переважають у травному тракті, – 5–НТ1, 5–НТ3, 5–НТ4 та 5–НТ7, що обмежує небажані впливи, пов'язані з блокуванням інших типів серотонінових рецепторів; блокування ферменту фосфодіестерази, яка відповідає за енергетичне забезпечення скорочення, розщеплюючи цАМФ [1].

Спазмолітики, які поєднують декілька механізмів дії, зазвичай демонструють кращий терапевтичний ефект. Нашу увагу привернув препарат з комбінацією альверину та симетикону. Альверину цитрат пригнічує захоплення гладком'язовими клітинами кальцію, модулюючи тонус гладких м'язів порожнистих органів травного тракту. Крім того, альверину цитрат впливає на моторну функцію й чутливість кишечника шляхом пригнічення кальційзалежної та кальцій–незалежної збудливості нейронів й інактивації кальцієвих каналів L–типу гладком'язових клітин. На експериментальних моделях продемонстровано також антиноцицептивні властивості альверину, опосередковані антагоністичним впливом на рецептори 5–НТ1А. Отже, альверину цитрат має подвійний механізм дії. На відміну від блокаторів Ca^{2+} каналів (пінаверію бромід, отилонію бромід) альверину цитрат добре всмоктується й ефективно діє як у верхніх, так і в нижніх відділах травного тракту. Крім того, альверину цитрат не проникає крізь гематоенцефалічний бар'єр, що мінімізує ймовірність низки небажаних ефектів [2]. Симетикон – поверхнево–активна сполука з властивостями піногасника, що знижує поверхневий натяг бульбашок газу в травному тракті та спричиняє їх розрив. Вивільнені гази поглинаються стінками кишки або виводяться назовні завдяки перистальтиці. Крім того, симетикон зменшує проникність кишкової стінки, що запобігає транслокації антигенів і бактерій, виникненню патологічних імунних реакцій і запалення [3].

Мета. Дослідити застосування комбінованих спазмолітичних засобів для зменшення клінічних проявів захворювання та покращення якості життя пацієнтів з дивертикулярною хворобою.

Матеріали дослідження. Групу спостереження склали 28 амбулаторних пацієнтів з дивертикулярною хворобою, які відповідають за класифікацією DICA (Diverticular Inflammation and Complication Assessment) DICA1 та DICA2. Виключені пацієнти з підозрою на ускладнення дивертикулярної хвороби (гострий дивертикуліт, перфорація, кровотеча, абсцес). Пацієнти поділені на 2 групи: I – 14 пацієнтів, які отримували препарат із вмістом альверину та симетикону 2–3 рази на добу протягом 14 днів, II – 14 пацієнтів, які приймали дротаверин 40–80 мг 2 рази на добу. Якість життя пацієнтів оцінювали за результатами опитувальника Gastrointestinal Quality of Life Index (GIQLI) як надійного й ефективного інструменту впливу гастроінтестинальної патології на показник якості життя. Даний тест складається з 36 індивідуальних оцінок, додавання яких дає остаточ-

ний результат у п'яти вимірах. Показники порушення травлення характеризують 19 запитань (1–9 та 27–39). Фізичний статус пацієнтів оцінювали за сімома запитаннями (з 15 по 21). Ще п'ять питань (з 10 по 14 включно) дають змогу оцінити емоційний статус хворих. Запитання з 23 по 26 інформують про соціальний статус. Інтенсивність болю оцінювалась за 10–ти бальною шкалою Likerta.

Результати. В результаті проведеного лікування протягом 14 днів, у пацієнтів І групи значно покращився загальний стан, явища здуття та болі в животі значно зменшилися, пацієнти відчули покращення вже через 3–4 дні лікування. Якість життя за результатами опитувальника GIQLI покращилася з 70,4±0,6 перед початком лікування до 88,6±1,5 балів після проведеного лікування. Інтенсивність болю зменшилася з 5–6 до 1–2 балів.

В ІІ контрольній групі пацієнти відчували зменшення інтенсивності болю, але явища метеоризму залишалися. Якість життя за результатами опитувальника GIQLI покращилася з 71,4±0,4 балів до лікування до 80,3±1,5 балів після проведеного лікування. Інтенсивність болю зменшилася з 5–6 балів до 3–4 балів.

Отримані дані свідчать про клінічну ефективність застосування спазмолітиків в лікуванні дивертикульозу кишечника, завдяки впливу на два важливих патогенетичних механізма – спазм та здуття – переваги має комбінований спазмолітичний засіб із вмістом альверину та симетикону.

Висновки. застосування комплексного спазмолітичного засобу із вмістом альверину та симетикону в лікуванні пацієнтів з дивертикулярною хворобою (дивертикульозом) супроводжується позитивним впливом на стан пацієнтів – сприяє зменшенню метеоризму, інтенсивності больового синдрому, показників якості життя, та може були рекомендований в комплексному лікуванні дивертикульозу кишечника.

Флуоресцентна ангіографія з індоціаніном зеленим у профілактиці анастомотичних ускладнень при раку прямої кишки

Скрипко В.Д., Василів В.В.

Івано–Франківський національний медичний університету

Актуальність. Колоректальний рак є однією з провідних причин онкологічної захворюваності та смертності. Основним методом лікування залишається хірургічне втручання з формуванням колоректального анастомозу. Водночас неспроможність швів анастомозу (НША) залишається одним із найтяжчих ускладнень, яке виникає у 5–30 % випадків і асоціюється зі зростанням післяопераційної захворюваності, смертності, потребою у повторних втручаннях і формуванні стоми. Одним із провідних чинників розвитку НША є недостатнє кровопостачання тканин у зоні анастомозу, що виникає після перев'язки брижових судин і залежить від колатерального кровотоку. Традиційні методи оцінки перфузії (забарвлення кишки, кровотеча з краю резекції, пульсація судин) є суб'єктивними і не завжди достовірними. Це обумовлює актуальність впровадження об'єктивних інтраопераційних методів, зокрема флуоресцентної ангіографії з індоціаніном зеленим (ІЦЗ), яка дозволяє в реальному часі оцінити перфузію і своєчасно змінити хірургічну тактику.

Мета. Оцінити вплив інтраопераційної флуоресцентної ангіографії з ІЦЗ на частоту неспроможності швів колоректального анастомозу у хворих на рак прямої кишки.

Матеріали і методи. У дослідження включено 107 пацієнтів із раком прямої кишки I–III стадії, яким виконано передню резекцію з формуванням колоректального анастомозу. Пацієнтів поділено на дві групи: контрольну (ІЦЗ–, n=54), де межі резекції визначалися за клінічними ознаками, та дослідну (ІЦЗ+, n=53), де додатково застосовували інтраопераційну флуоресцентну ангіографію. Для оцінки перфузії використовували препарат індоціанін зелений "Вердай" (Verdye, Diagnostic Green, Germany). Інтенсивність флуоресценції оцінювали за шкалою Sherwinter (1–5 балів), резекцію виконували на рівні з ≥3 балами.

Результати. У групі ІЦЗ+ у 20,8% випадків межу резекції змінено через виявлену гіпоперфузію. Загальна частота НША була нижчою у групі ІЦЗ+ (5,6%) порівняно з ІЦЗ– (18,1%; p=0,072). Клінічно значуща НША типу B зустрічалася достовірно рідше в групі ІЦЗ+ (1,9% проти 14,8%; p=0,031).

Висновки. Інтраопераційна флуоресцентна ангіографія з ІЦЗ (Вердай) дозволила змінити межі резекції у 20,8% пацієнтів через виявлену гіпоперфузію. Метод знизив частоту НША з 18,1% до 5,6%, особливо клінічно значущих типу B (1,9% проти 14,8%; p=0,031). Використання ІЦЗ підвищує безпеку формування анастомозу та є перспективним для рутинної практики, але потребує стандартизації та подальших досліджень.

Фактори ризику неспроможності швів біліодигестивного анастомозу

Смачило Р. М., Малоштан О. В., Неклюдов А. О., Козлов Д. С., Кльосова М .О., Омельченко В. Ф., Бровкін В. Ю., Борисова Ю. А.

Інститут загальної та невідкладної хірургії ім. В. Т. Зайцева НАМН України, м. Харків,
Харківський національний медичний університет

Актуальність. При накладанні біліодигестивного анастомозу (БДА) вимушено в умовах холангіту існує велика ймовірність недостатності його швів з набуванням потім стенозування. Фактори ризику, що викликають негерметичність БДА, дискутуються в літератури десятиліттями, але це питання не є вирішеним.

Матеріали і методи. Проведено ретроспективний аналіз 73 історій хвороб пацієнтів, що оперовані з приводу різного роду стриктур загальної жовчної протоки (55 хворих), де виконувалась реконструкція: гепатико– або бігепатикоєюностомія за Ру і раку голівки підшлункової залози (18 хворих), де виконувалась панкреатодуоденальна резекція. Всім хворим з холангітом і механічною жовтяницею проводилось передопераційне малоінвазивне дренування жовчовивідної системи.

Результати. Для оцінки ризику розвитку в післяопераційному періоді недостатності швів БДА проаналізовано понад 13 параметрів, що теоретично могли мати на це вплив. Для цього вираховувалась кількість хворих з параметром, що досліджувався, і у яких відбулася неспроможність швів БДА, а потім вираховувався відсоток.

Найбільш негативно впливовими факторами виявилися: високі стриктури (за H. Bismuth > II) і реконструктивні втручання, виражене бактеріальне забруднення жовчовивідної системи (ККО > 10^3), рівень білірубіну плазми більше за 100 мкмоль/л, з рівнем альбуміну плазми менше за 30 г/л, та випадки, коли втручання хірургом оцінювалося як надскладне.

Недостатність швів є багатопричинною, профілактикою є усунення факторів, що негативно впливають на репаративні процеси [1, 2].

Висновки. При високому ризику виникнення неспроможності швів БДА дренування анастомозу обов'язкове, доцільна активна аспірація з дренажу.

Особливості надання медичної допомоги при вогнепальній травмі стравоходу на III етапі медичної евакуації

Снісар А. В, Луценко С. Г., Денисова К. О., Біла Н. С.

Дніпропетровська обласна клінічна лікарня імені І. І. Мечникова, м. Дніпро,
Медікал Адванст, м. Дніпро

Актуальність. Вогнепальні поранення грудної клітки займають приблизно 11,7% у структурі бойової хірургічної травми. Серед торакальних поранень травма стравоходу складає до 5%. Поранення стравоходу швидко призводить до розповсюдження інфекції, виникненню сепсису або септичного шоку, що обумовлює летальність від 10% до 40% . Вогнепальні поранення є найпоширенішою причиною проникаючих травматичних пошкоджень стравоходу, на які припадає 47–75% всіх травми стравоходу. Так, у структурі проникаючих вогнепальних поранень шиї під час війни в Іраку та Афганістані поранення глотки та стравоходу складали 15%.

Більш високий рівень ускладнень і смертності зазвичай пов'язаний із пошкодженням сусідніх органів та/або затримкою діагностики чи лікування. Поранення стравоходу важко діагностувати, оскільки наявні симптоми імітують інші стани, а в умовах травми можуть бути замасковані іншими не менш тяжкими ушкодженнями навколишніх структур. Залежно від швидкості снаряда та інших характеристик, вогнепальні поранення можуть спричинити значні пошкодження навколишніх тканин, розтягування та вибуху. Пов'язана з цим ішемія тканини та некроз можуть розвиватися з часом, сприяючи або пропуску діагнозу, або пізньому зверненню, що може значно підвищити захворюваність і смертність.

Мета. Проаналізувати особливості діагностики та лікування вогнепальних поранень стравоходу на етапі надання спеціалізованої хірургічної допомоги (III етап медичної евакуації).

Матеріали та методи. КП «Дніпропетровська обласна клінічна лікарня ім. І.І. Мечникова» ДОР є III етапом медичного забезпечення при евакуації поранених та постраждалих внаслідок бойових дій. З лютого 2022 року з початком повномасштабної війни в Україні в лікарню надійшло 39812 поранених та постраждалих. Проведено ретроспективний аналіз лікування 33 хворих, у яких було діагностовано вогнепальне поранення стравоходу. Переважали чоловіки – 32 (97%) пацієнта.

Крім оцінки клінічних проявів при стабільному стані постраждалого виконували комп'ютерну томографію шиї,

грудної та черевної порожнини, при підозрі на поранення стравоходу всім пораненим проводили ендоскопічне дослідження стравоходу, а у випадку збереження свідомості та самостійного дихання виконували комп'ютерну томографію з контрастуванням стравоходу водорозчинним контрастом.

Розподіл хворих за видом, кількістю та локалізацією пошкоджень, характеру травмуючого агента проводили згідно загально прийнятої класифікації бойової хірургічної травми.

Результати. Переважали поранення шийного відділу стравоходу – 29 (88%) випадків, поранення грудного відділу стравоходу – в 4 (12%) випадках. Первинне поранення стравоходу діагностовано у 26 (78,8%) хворих, 7 поранених були оперовані на ll етапі надання медичної допомоги.

Мінно–вибухові уламкові поранення спостерігали у 26 (78,8%) постраждалих, кульові поранення – в 7 (21,2%). У 20 (60,6%) хворих діагностовано поєднану травму, ізольоване поранення шиї та стравоходу виявлено у 10 (30,3%), ізольоване поранення грудної клітки та стравоходу – у 3 (9,1%) пацієнтів.

Підозрою на пошкодження стравоходу вважали наявність сторонніх тіл в просвіті стравоходу або в його стінці за даними комп'ютерної томографії, наявність крові та повітря навколо стравоходу, ймовірний хід стороннього тіла через ділянку стравоходу, вихід шлункового зонду за межі стравоходу, пневмомедіастинум.

З 26 хворих, в котрих в клініці первинно діагностовано поранення стравоходу, прооперовано 23 (88,5%) хворих, в 3 випадках була використана консервативна тактика лікування. Стандартним хірургічним доступом до шийного відділу стравоходу вважали цервікотомію зліва, до грудного відділу стравоходу – торакотомію. Для верифікації рівня пошкодження інтраопераційно використовували ендоскопічне дослідження стравоходу. В 9 випадках виконана цервікотомія зліва та ушивання поранення стравоходу. При неможливості виявлені пошкодження стравоходу або при виявлені значного запалення в ділянці поранення операцію закінчували встановленням VAC–системи на рану шиї – в 8 випадках. В 1 випадку при пораненні шийного відділу стравоходу та трахеї виконана цервікотомія зліва, ушивання поранення стравоходу, часткова стернотомія з ушиванням поранення мембранозної стінки трахеї. Торакотомія та ушивання поранення грудного відділу стравоходу виконано в 2 випадках, торакотомія та розкриття заднього середостіння – у 2 хворих. При пораненні стравоходу стандартним вважали формування ендоскопічної пункційної гастростомії для харчування.

У 9 (34,6%) випадках встановлювали систему для ендоVAC–терапії у просвіт стравоходу з негативним тиском 90–100 мм.рт.ст. Заміна системи ендоVAC–терапії проводили кожні 3–4 дня. Застосування ендоVAC–терапії дозволило досягти загоєння або грануляції рани стравоходу у всіх пролікованих хворих.

Післяопераційна летальність склала 13% (3 хворих).

Висновки. Вогнепальні поранення стравоходу залишається складною хірургічною проблемою, що вимагає залучання у діагностичний та лікувальний процес багатопрофільної команди фахівців.

Головним у стратегії надання медичної допомоги хворим з вогнепальними пораненням стравоходу є хірургічне лікування, але використання сучасних ендоскопічних технологій (ендоVAC–терапія) дозволяє отримати гарні результати лікування цієї категорії хворих та потребує подальшого впровадження і накопичення ранніх та віддалених результатів.

Порівняння методик пластичного закриття дефектів м'яких тканин нижніх кінцівок, отриманих внаслідок мінно–вибухової травми

Філіп С. С., Скрипинець Ю. П., Бучок А. О., Сливка Р. М.

Ужгородський національний університет,
«УМБКЛ» УМР, ВП «КЛПЛ»

Актуальність. Пластичні закриття дефектів тканин будь–якої локалізації залишається складною проблемою реконструктивної пластичної хірургії, особливо в умовах військового часу та особливостей вогнепальних ран. Необхідне швидке закриття тканинного дефекту для попередження ускладнень та максимально повне відновлення функції пошкодженої зони [1, 2, 3]. Функціональний та естетичний результати визначають подальшу якість життя пацієнта, та повинні відповідати сучасним вимогам. Серед великої кількості методик закриття дефектів частіше застосовують шкірно–м'язеві клапті на живильних ніжках. Транспозиція складних комплексів тканин обмежена особливостями донорської зони, довжини судинної «ніжки», об'ємом пластичного матеріалу, вільна пересадка асоціюється з ризиком тромбозу мікроанастомозів і часто потребує повторних коригуючих операцій як в донорській, так і у реципієнтних зонах. У зв'язку з цим необхідний диференційований підхід як до вибору пластичного матеріалу, так до методу закриття дефекту [3, 4, 5].

Мета. Покращити результати лікування пацієнтів з обширними дефектами м'яких тканин нижніх кінцівок, отриманих внаслідок мінно–вибухової травми.

Матеріали та методи. Проведено аналіз результатів лікування 92 пацієнтів з різними видами пошкоджень м'яких

тканин нижніх кінцівок, отриманих внаслідок мінно–вибухової травми (МВТ), які знаходилися на етапному лікуванні в хірургічному та травматологічному від діленнях КНП УМБКЛПЛ УМР в 2024–2025році. Підготовка пацієнтів до закриття дефектів проводилося з врахуванням фаз раньового процесу. В комплекс консервативної терапії входили препарати судиннорозширюючої та дезагрегантніої дії, антибіотики призначалась із врахуванням результатів антибіотикограми. Місцеве лікування включало щоденні перев'язки з антисептиками в до– та післяопераційному періоді.

Методика сурального клаптя застосована в 22–х пацієнтів. Показанням були дефекти п'яткової ділянки, нижньої третини гомілки та в ділянці гомілково–ступневого суглобу. Закриття дефектів м'яких тканин верхньої третини гомілки та колінного суглобу виконували з використанням медіального черевця m. gastrocnemius. Дана методика була застосована в 12–ти пацієнтів, з використанням латерального черевця m. gastrocnemius – у шести пацієнтів. У 52–х пацієнтів для закриття дефектів м'яких тканин нижніх кінцівок, була застосована методика шкірно–фасціального локального ротаційного клаптя. Ускладнення спостерігалося тільки у групі з використанням сурального клаптя: у чотирьох випадках спостерігалося венозне повнокрів'я клаптя з частковим його некрозом (24%), в одному випадку клапоть повністю некротизував (9%).

У віддаленому післяопераційному періоді всі пацієнти скеровувались на подальшу реабілітацію з метою відновлення функції ушкоджених кінцівок, або для визначення ступеню інвалідності.

Висновок. Використані методики пластичного закриття дефектів м'яких тканин нижніх кінцівок є високоефективними в лікуванні наслідків мінно–вибухової травми. Ускладнення пов'язані з постішемічними змінами тканин та ангіопатією, які зумовлені, або індуковані наслідком пролонгованого застосування турнікетів (більше 3–4–х годин) на етапах надання першої медичної допомоги в умовах бойових дій.

Хірургічна тактика та лікування поранених з бойовою травмою товстої кишки на етапах медичної евакуації

Хорошун Е. М., Доценко Є. Г., Лазирський В. О., Негодуйко В. В., Скібо О. Ю.

Інститут загальної та невідкладної хірургії імені В. Т. Зайцева» НАМН України, м. Харків,
Харківський національний медичний університет,
Військовий медичний клінічний центр Північного регіону

Актуальність. Проникаючі вогнепальні поранення черевної порожнини протягом багатьох десятиліть залишаються актуальною проблемою військової хірургії. Незважаючи на відносно невелику питому вагу поранених у живіт (4–8%) в сучасній війні, вогнепальні поранення товстої кишки серед проникаючих поранень черевної порожнини становлять від 15,1% до 23,2% і є однією з найнесприятливіших травм органів черевної порожнини, яка характеризується великою кількістю ускладнень та летальності.

Мета роботи: оцінити результати хірургічного лікування поранених з ушкодженням товстої кишки.

Матеріали і методи. Дослідження засноване на аналізі результатів лікування 42 поранених з вогнепальними проникаючими пораненнями черевної порожнини з ушкодженням товстої кишки, які перебували на лікуванні у ВМКЦ ПнР та ДУ «Інститут загальної та невідкладної хірургії ім. В.Т. Зайцева НАМН України» з 2022 по 2024 рр., у віці від 25 до 49 років, середній вік становив 38,8років. Поранення правої половини товстої кишки відзначено у 20 (47,5%) поранених, лівої половини – у 18 (42,8%), прямої кишки 4 (9,5%). У 36 (85,7%) поранених виявлені поєднані та комбіновані поранення, у 21 (50,0%) – масивна крововтрата.

На діагностичному етапі всім пораненим проводилось УЗД за eFAST Protocol (enhanced Focused assessment with sonography for trauma), рентгенографію органів грудної та черевної порожнини, за можливості – комп'ютерну томографію. На госпітальному етапі за наявності показів виконувалась відеоколоноскопія та контрольна комп'ютерна томографія. Найбільшу діагностичну точність мали первинна СКТ та ендоскопічне дослідження (95,2% та 100,0% відповідно), які можуть бути виконані тільки на II рівні медичного забезпечення (Role 2). Але, слід зауважити, що у третини (28,5%) поранених фізикальне дослідження та ПХО рани (40,4%) дозволили діагностувати ушкодження товстої кишки. Застосування оглядової рентгенографії ОЧП та УЗД за FAST–протоколом у 70,0% поранених дозволило виявити ушкодження ободової кишки.

Результати. В клініку ДУ «Інститут загальної та невідкладної хірургії ім. В.Т. Зайцева НАМН України» (Role 4) всі поранені надійшли в терміни від 2 до 5 діб після отримання поранень. На I–II рівнях медичного забезпечення пораненим було виконано: ушивання поранень сліпої або висхідної кишки – у 8 (19,0%), правобічна геміколектомія з формуванням ілеотрансверзоанастамозу «бік–в–бік» – у 9 (21,3%), правобічна геміколектомія з кінцевою ілеостомією – у 2 (4,7%), виведення ушкодження сліпої кишки у вигляді губовидної колостоми – у 1 (2,3%); ушивання ушкодження сигмоподібної кишки з трансверзостомією – у 6 (14,4%), резекція сигмоподібної або низхідної кишки по типу операції Гартмана – у 10 (23,8%), ушивання поранень

сигмоподібної кишки, санація, дренування черевної порожнини – у 2 (4,7%); ушивання ушкодження внутрішньочеревного відділу прямої кишки, сигмостомія – у 3 (7,0%), сигмостомія, дренування ішео– та пельвіоректальних просторів – у 1 (2,3%).

Методика багатоетапного хірургічного лікування «Damage control surgery» з виконанням на першому етапі мінімального за обсягом та терміном виконання (до 90 хвилин) оперативного втручання, що усуває ускладнення, які загрожують життю постраждалого з накладанням програмованої лапаростоми та проведенням повторної операції протягом 72 годин за принципом «Second look» використано у 12 (28,6%) поранених. В 4 (9,2%) випадках при вкрай тяжкому стані постраждалих на першому етапі надання хірургічної допомоги застосовувався метод «двох лігатур» з заглушкою привідної та відвідної частин товстої кишки, санація та дренування черевної порожнини, лапаростомія з використанням Abdo–VAC системи.

В післяопераційному періоді інтраабдомінальні ускладнення виникли у 21 (50,0%) пораненого з них в 11 (26,1%) випадках відмічено поєднання двох та більше ускладнень. Неспроможність швів у поранених з перитонітом відмічена в 2 (4,7%) випадках. У 2 поранених виник перитоніт на тлі перфорації гострих виразок тонкої кишки. Виконана релапаротомія, ушивання перфоративних виразок з назогастроінтестінальною інтубацією (1 поранений помер внаслідок розвитку поліорганної недостатності). У 2 поранених на 4–ту та 5–ту післяопераційну добу клініко–рентгенологічно діагностована рання спайкова тонкокишкова непрохідність. Виконані релапаротомії, вісцероліз, назогастроінтестінальна інтубація. У 2 (4,7%) поранених виконано розтин та дренування абсцесів черевної порожнини. Розвиток евентерації спостерігався у 3 поранених при наявності абдомінального компартмент–синдрому. В післяопераційному періоді померло 2 (4,7%) поранених: один на тлі поліорганної недостатності, яка виникла внаслідок перитоніту обумовленого перфорацією гострих виразок тонкої кишки.

Висновки. Висока діагностична точність в розпізнаванні ушкоджень товстої кишки при пораненні в живіт властива УЗД за FAST–протоколом та оглядовій рентгенографії ОЧП (71,4% та 69,0% відповідно) а також СКТ та відеоколоноскопії (100%) на етапі Role 2.

На першому рівні медичного забезпечення доцільна відмова від первинних анастомозів порожнистих органів. Має переваги застосування тактики «Damage Control Surgery» з накладанням програмованої лапаростоми та проведенням повторної операції протягом 72 годин за принципом «Second look».

Післяопераційні інтраабдомінальні ускладнення виникли у 21 (50,0%) пораненого з них в 11 (26,1%) випадках виявлено поєднання двох та більше ускладнень. Летальність склала 4,7% (2 поранених).

Досвід хірургічного лікування гострого тромбозу гемороїдальних вузлів

Шаповал А. Л., Шевчук І. М., Новицький О. В.

Івано–Франківський національний медичний університет

Актуальність. Геморой – захворювання, яке складає близько 42 % хвороб прямої кишки. Одним з ускладнень хронічного геморою є гострий тромбоз гемороїдальних вузлів (ГТГВ), який часто виникає при закрепах, запальних захворюваннях прямої кишки, при вагітності і пологах, надмірних фізичних навантаженнях, що призводить до підвищення внутрішньочеревного тиску. Повторення гострого тромбозу можливе декілька разів на рік. Під час кожного загострення період тимчасової непрацездатності залежить від ступеня тромбозу. На сьогодні деякі автори віддають перевагу консервативному лікуванню ГТГВ, однак більшість за використання оперативного лікування за Мілліганом–Морганом, правильне виконання якого унеможливлює розвиток рецедиву геморою і повторного тромбозу. Однак, немає чітких даних про строки оперативного лікування в залежності від ступеня ГТГВ.

Мета. Оптимізувати терміни використання консервативного лікування для стихання запальних змін в періанальній ділянці і гемороїдальних вузлах до проведення хірургічного втручання в залежності від ступеня ГТГВ.

Матеріали та методи. За останні 3 роки в проктологічному відділенні КНП «Івано–Франківська обласна клінічна лікарня Івано–Франківської обласної ради» прооперовано 88 пацієнтів з ГТГВ. Чоловіків було 66 (75%), жінок 22 (25%). Середній вік пацієнтів становив 47,9±15,3 років. Хворих ГТГВ І–го ступеня, при якому гемороїдальні вузли невеликі, тугоеластичної консистенції, шкіра періанальної ділянки не змінена або дещо гіперемована було 48 (54,5%); ІІ–го ступеня – при набряку більшої частини обводу періанальної ділянки– 28 (31,8%); ІІІ–го ступеня, при якому вся ділянка заднього проходу зайнята болючими, збільшеними в розмірах гемороїдальними вузлами, що нагадують «запальну пухлину»– 12 (13,6%). Пацієнтам з І–им ступенем ГТГВ проводили оперативне лікування за Мілліганом–Морганом в перші дні після поступлення в стаціонар без попереднього медикаментозного лікування. При ІІ–му ступені ГТГВ проводили консервативне лікування на протязі 7–8 днів, при ІІІ–му ступені– 14–15 днів, після чого виконували гемороїдектомію за Мілліганом–Морганом.

Результати. Проведене консервативне лікування приводило до ліквідації гіперемії та набряку періанальної ділянки, зменшення гемороїдальних вузлів. Післяопераційний період протікав без ускладнень (нетримання швів, кровотечі, нагноєння). Термін перебування в стаціонарі становив 5–6 днів у всіх пацієнтів.

Висновки. При І–му ступені ГТГВ оперативне лікування слід виконувати при поступленні пацієнтів у стаціонар. При ІІ–му ступені– перед оперативним лікуванням доцільно проводити консервативне лікування на протязі 7–8 днів, при ІІІ–му ступені– 14–15 днів, що сприяє гладкому перебігу післяопераційного періоду без ускладнень, та скороченню строків перебування пацієнтів у стаціонарі.

Рак селезінкового кута – вибір оптимальної хірургічної тактики

Шиян Р. Д.
Львівський онкологічний центр

Раком селезінкого кута (РСК) традиційно визначають пухлини, що локалізовані у ділянці між дистальною третиною поперечної ободової кишки і проксимальною частиною низхідної ободової кишки. Останнім часом деякі автори обмежують визначення пухлинами, розташованими в межах 10 см від селезінкого згину. РСК становлять менше 10% всіх випадків раку товстої кишки, але він асоціюються з гіршим прогнозом у порівнянні з іншими локалізаціями раку товстої кишки через високий ризик непрохідності або встановлення діагнозу на пізній стадії.

Виконання оптимальної операції з чистими краями резекції та адекватним видаленням лімфатичних вузлів може бути складним завданням при РСК. Тим не менш, РСК систематично виключали з основних рандомізованих клінічних досліджень (РКД), які оцінювали використання лапароскопії для резекції раку товстої кишки. У цій ситуації досліджень, спеціально присвячених хірургічним результатам у пацієнтів з РСК, мало, а чітких доказів щодо золотого стандарту хірургічного підходу та обсягу резекції не існує. Загалом, описано три основні типи хірургічних процедур: розширена правобічна геміколектомія (РПГК), лівобічна геміколектомія (ЛГК) та сегментарна резекція (СР). Доказових критеріїв, які б допомагали хірургам приймати рішення, бракує, а попередні порівняння між процедурами РПГК, ЛГК і СР показали непереконливі результати. Деякі автори виступають за розширені резекції при РСК через дуже гетерогенне кровопостачання і лімфовідтік від селезінкового згину, тоді як інші підтримують колонозберігаючі варіанти, щоб уникнути непотрібного пересічення середньої товстокишкової артерії і зберегти довжину товстої кишки.

За даними сучасної літератури, порівняно з розширеною колектомією, сегментарна колектомія селезінкового згину асоціюється з кращими функціональними результатами без збільшення частоти післяопераційних ускладнень чи погіршення онкологічних результатів. Розширені колектомії асоційовані з гіршими короткостроковими результатами, включаючи довшу тривалість перебування в стаціонарі та вищу частоту повторних госпіталізацій. Онкологічні показники, включно з адекватністю лімфаденектомії, частотою позитивних країв резекції і 5–річним загальним виживанням, не відрізняються між різними хірургічними підходами. Зокрема, за даними японських авторів з застосуванням методики картування лімфатичних вузлів при РСК частота ураження ЛВ по ходу середньої товстокишкової та лівої гілки нижньої мезентеріальної артерії вкрай мала (1 та 1,6% відповідно), і більшість уражених ЛВ є паракольними та розміщені в межах 10 см від країв пухлини. Сегментарні резекції, натомість, асоційовані з більшою частотою застосування мінімально–інвазивних підходів, меншою тривалістю операції без погіршення віддалених онкологічних результатів. Результати порівняльних досліджень лапароскопічних та відкритих операцій при РСК співпадають з даними рандомізованих досліджень щодо товстої кишки в цілому і свідчать на користь застосування мінімально–інвазивних підходів за низкою показників. Незважаючи на відсутність рандомізованих досліджень в цій сфері за останні 5 років було не менше 200 досліджень присвячених раку селезінкого кута, і їх сукупність свідчить про те, розширені колектомії не мають клінічних переваг над сегментарними резекціями. Слід зазначити, що як обсяг резекції, так і хірургічний підхід повинні бути адаптовані до особливостей пухлини і пацієнта, а також залежать від досвіду хірурга.

ЗМІСТ

Захараш М. П., Захараш Ю. М., Завєрний Л. Г.
Життєвий шлях і творчі надбання професора Гната Михайловича Матяшина 3

Воротинцева К. О., Грубнік В. В.
Прогностична значимість ICG–навігації при трансанальній ендоскопічній операції у пацієнтів із раннім раком прямої кишки 7

Грубнік В. В., Загороднюк О. М., Воротинцева К. О., Дегтяренко С. П., Величко В. В.
Емболізація гілок внутрішніх клубових артерій в лікуванні кровотеч з пухлин прямої кишки 11

Лихман В. М., Чемадура В. Ю., Луценко А. О.
Зв'язок між статусом MMR/MSI та необхідністю формування ілеостоми при хірургічному лікуванні 14

Рибальченко В. Ф., Русак П. С., Хохлов О. І., Брагинська С. А., Рінзберг Б. С.
Еволюція хірургічного лікування хвороби Гірсшпрунга у дітей від методики Soave-Boley до трансанального ендоректального зведення кишки 17

Аксан М.
Оверлап-сфінктеропластика при акушерських ушкодженнях анального сфінктера: порівняльний аналіз хір ургічних т ехнік 21

Балицький В. В., Захараш М. П., Вавринчук М. О.
Застосування новоствореного тензометричного сфінктерометра для оцінки функціонального стану сфінктерного апарату прямої кишки у пацієнтів з поєднаною аноректальною патологією до та після комбінованих операцій з використанням сучасних хірургічних технологій 22

Балицький В.В. , Захараш Ю. М., Вавринчук М.О.
Хірургічне лікування геморою у поєднанні з іншою аноректальною патологією з використанням комбінації моно– та біполярних високочастотних електрохірургічних технологій 23

Білянський Л. С., Волошин І. В.
Біполярна вапоризація в лікуванні хронічного геморою I – II стадії 23

Бойко В. В., Грома В. Г., Моісеєнко А. С.
Сучасні підходи в лікуванні пацієнтів з варикозним розширенням вен стравоходу та шлунка 24

Бойко В. В., Криворотько І. В., Моісеєнко А.С., Пєєв С. Б.
Можливості максимально інвазивної хірургії в лікуванні місцево розповсюдженого раку прямої та сигмоподібної кишки 25

Бойко В. В., Савві С. О., Замятін П. М., Сущенко Е. В., Жидецький В. В., Битяк С. Ю., Новіков Є. А., Лобанов О. С., Скібо О. Ю.
Сучасні напрямки хірургічної допомоги хворим із парастомальними грижами 26

Бойко В. В., Хащина В. О., Мінухін Д. В., Євтушенко Д. О., Кріцак В. В., Ткаченко В. В., Серенко А. А., Корж П. І., Мінухін Б. Д.
Діагностична тактика у постраждалих з торакоабдомінальними пораненями на етапі спеціалізованої хірургічної допомоги 27

Бойко Р. Л.
Малоінвазивні технології в колоректальній хірургії в роботі проктологічного відділенння Львівського онкоцентру 28

Грицак Л.
Оптимізація протоколу хірургічного лікування хронічної анальної тріщини: інтегрований підхід до діагностики, лікування та реабілітації 29

Дзюбановський І. Я., Буратинський В. Р., Буратинський Р. В.
Фактори ризику неспроможності швів колоректальних анастомозів після одноетапних радикальних операцій з приводу доброякісних та злоякісних захворювань товстого кишечника 29

Дзюбановський І. Я., Свистун Р. В., Продан А. М., Дзюбановський О. І.
Органозберігаючі та органощадні операції при рецидивних виразках дванадцятипалої кишки після попередніх оперативних втручань на шлунку 30

Добржанський О. Ю., Кондрацький Ю. М., Пепенін М. О., Городецький А. В., Колесник А. В., Шудрак Є. А., Турчак В. О., Козак Є. О.
Результати застосування індоцианіну зеленого в навігаційній лімфодисекції в хірургії раку шлунка 32

Дроздова А. Г., Волченко О. В., Шадрін О. В., Руденко С. С., Лєсний В. В.
Роль ендоскопічних втручань у лікуванні постраждалих із вогнепальними осколковими пораненнями печінки 32

Дронов О. І., Бакунець Ю. П.
Сучасні аспекти лікування рідкісних форм хронічного панкреатиту 34

Дронов О. І., Ковальська І. О., Горлач А. І., Щигель І. А., Костюкевич В. О.
Топографічна стратифікація поширення гнійно–некротичного процесу у хворих з некротичним панкреатитом 35

Зінчук О. Г., Колесник А. В., Степан Б. Т., Селюк В. М.
Черевно–анальна резекція прямої кишки з резекцією внутрішнього сфінктера у хворих на рак нижньоампулярного відділу прямої кишки 36

Колосович І. В., Безродний Б. Г., Ганоль І. В., Нестерук Є. О.
Вибір тактики паліативного хірургічного лікування хворих на нерезектабельний рак головки підшлункової залози, ускладнений обструктивною жовтяницею 37

Корпан М. М., Гохвартер Г., Зельнер Ф.
Сучасна кріохірургія колоректального раку: 10–річне спостереження 38

Меркулов А. О, Чемадура В. Ю., Зеленова Г. В., Ткач С. В., Догадайло О.І ., Радченко М. В.
Хірургічна тактика у хворих на колоректальний рак похилого та старечого віку, ускладненого гострою кишковою непрохідністю 38

Пархоменко К. Ю., Фірсик Т. М., Супліченко М. В., Паюнов К. Є., Божко О. П., Прокопенко К. А.
Переваги використання програми eras для лікування колоректального раку у пацієнтів похилого та старечого віку 40

Пойда О. І., Мельник В. М.
Хірургічна реабілітація хворих з довічною коло– та ілеостомою 41

Пойда О. І., Мельник В, М.
Хірургічні аспекти родинного аденоматозного поліпозу 42

Русин В. І., Чобей С. М., Дутко О. О., Балаж Ю. П., Агій В. В.
Однорядні анастомози в колоректальній хірургії 43

Сергієнко О., Чернобай А., Романченко К.
Клінічна ефективність застосування спазмолітиків у пацієнтів з дивертикульозом 44

Скрипко В.Д., Василів В.В.
Флуоресцентна ангіографія з індоціаніном зеленим у профілактиці анастомотичних ускладнень при раку прямої кишки 45

Смачило Р. М., Малоштан О. В., Неклюдов А. О., Козлов Д. С., Кльосова М .О., Омельченко В. Ф., Бровкін В. Ю., Борисова Ю. А.
Фактори ризику неспроможності швів біліодигестивного анастомозу 46

Снісар А. В, Луценко С. Г., Денисова К. О., Біла Н. С.
Особливості надання медичної допомоги при вогнепальній травмі стравоходу на ІІІ етапі медичної евакуації 46

Філіп С. С., Скрипинець Ю. П., Бучок А. О., Сливка Р. М.
Порівняння методик пластичного закриття дефектів м'яких тканин нижніх кінцівок, отриманих внаслідок мінно–вибухової травми 47

Хорошун Е. М., Доценко Є. Г., Лазирський В. О., Негодуйко В. В., Скібо О. Ю.
Хірургічна тактика та лікування поранених з бойовою травмою товстої кишки на етапах медичної евакуації 48

Шаповал А. Л., Шевчук І. М., Новицький О. В.
Досвід хірургічного лікування гострого тромбозу гемороїдальних вузлів 49

Шиян Р. Д.
Рак селезінкового кута – вибір оптимальної хірургічної тактики 50